平成 28 年度 SART・TART 地区合同勉強会　骨軟部撮影セミナー 2017

～初学者からベテランまで抑えておきたい四肢撮影技術～

【抄録集】

平成 29 年 10 月掲載

①「機能解剖を考える上肢撮影」　上尾中央総合病院　仲西　一真

②「誰でも簡単スカイラインビューの実践」　社会医療法人　堀ノ内病院　小池　正行

③「大腿骨頚部骨折の撮影・読影ポイント」
～画像から見た撮影ポイントと画像から診た読影ポイント～
深谷赤十字病院　坂本　里紗

④「臨床に適した画像処理選択の基本」～四肢撮影を中心に～
埼玉県済生会川口総合病院　森　一也

平成 30 年 1 月掲載予定

⑤「上腕骨顆上骨折症例における再撮影の検討」　埼玉県済生会川口総合病院　西田　衣里

⑥「外傷診療における救急撮影の基礎」　さいたま赤十字病院　渡部　伸樹

⑦「みんなで創ろう、実践的救急撮影法」　上尾中央総合病院　内田　瑛基

平成 30 年 5 月掲載予定

⑧「THA 術前計画における股関節 30 度内旋位 PA 撮影の検討」
さいたま赤十字病院　大河原侑司

⑨「ACS 患者を対象としたアキレス腱の撮影意義と撮影方法について」
所沢ハートセンター　柴　俊幸

⑩「Dual Energy CT を用いた乾癬性関節炎の画像評価」
東京慈恵会医科大学附属病院　宮崎　健吾

⑪「日々の撮影に活かしたい骨軟部診断の知識～読影医の視点から～
埼玉医科大学病院　竹澤　佳由　先生

平成28年度 SART・TART地区合同勉強会
共催：骨軟部診断情報研究会

骨軟部 撮影セミナー 2017
～初学者からベテランまで抑えておきたい四肢撮影技術～

日時　2017年2月18日（土）9:50～18:30
参加費　2000円
会場　済生会川口総合病院 講堂（B1）
埼玉県川口市西川口5-11-5

セッション1 10:00▸11:30　一般演題（各15分）　座長 東京大学病院 田部井 勝行 / 国立精神・神経医療研究センター病院 釋迦堂 充
①「機能解剖を考える ～手関節～」　上尾中央総合病院　仲西 一真
②「THA術前計画における股関節30度内旋位PA撮影の検討」　さいたま赤十字病院　大河原 侑司
③「上腕骨顆上骨折症例における再撮影の検討」　埼玉県済生会川口総合病院　西田 衣里
④「ACS患者を対象としたアキレス腱の撮影意義と撮影方法について」　所沢ハートセンター　柴 俊幸
⑤「誰でも簡単スカイラインビューの実践」　堀ノ内病院　小池 正行
⑥「Dual Energy CTを用いた乾癬性関節炎の画質評価」　東京慈恵会医科大学附属病院　宮崎 健吾

セッション2 11:40▸12:40　メーカーセッション「ランチョンセミナー（各20分）」　座長 上尾中央総合病院　滝口 泰徳
①「最新画像処理 【ダイナミック処理について】」　富士フイルムメディカル株式会社　宮野 武晴
②「ワイヤレスフラットパネルを用いた四肢撮影への新しいアプローチ」　株式会社フィリップスエレクトロニクスジャパン社　北中 康友
③「キヤノンデジタルラジオグラフィCXDIシリーズの紹介」　キヤノンライフケアソリューションズ株式会社　伊藤 球也

技師講演 12:50▸13:50　座長 埼玉医科大学病院　高橋 忍
「撮影から考える（診る）疾患、疾患から考える撮影（読影や撮影の工夫・ポイント）」
①「大腿骨頚部骨折の撮影・読影ポイント」　深谷赤十字病院　坂本 里紗
②「技師として手疾患を撮る（診る）」　船橋市立医療センター　石塚 瞬一

セッション3 14:00▸15:00　救急撮影セッション　座長 羽生総合病院　大野 渉
「明日から実践！～救急撮影の基礎を学び、疑問を解消～」
①「外傷診療における救急撮影の基礎」　さいたま赤十字病院　渡部 伸樹
②「みんなで創ろう、実践的救急撮影法」　上尾中央総合病院　内田 瑛基

セッション4 DR 15:10▸16:10　DRセッション　座長 東海大学医学部付属八王子病院　由地 良太朗
①「臨床に適した画像処理選択の基本 ～四肢撮影を中心に～」　埼玉県済生会川口総合病院　森 一也
②「線量指標 EI の基礎知識 ～整形外科領域での活用法～」　獨協医科大学越谷病院　高橋 利聡

教育講演 16:20▸17:20　座長 埼玉医科大学病院　岡本 康正
①「骨軟部診断情報研究会での症例検討紹介」　昭和大学歯科病院　石田 秀樹
②「各施設一般撮影領域線量比較の取り組み」　関東労災病院　若林 一成

特別講演 17:30▸18:30　「（特別講演）」　座長 JR東京総合病院　後藤 太作
「日々の撮像に活かしたい骨軟部診断の知識～読影医の視点から～」
埼玉医科大学病院　竹澤 佳由 先生

※駐車券はございませんので公共の交通機関をご利用ください

お問い合わせ先
所沢ハートセンター　放射線科
大西・柴
04-2940-8611（代）

「上腕骨顆上骨折症例における再撮影の検討」

埼玉県済生会川口総合病院
西田　衣里

1. はじめに

当院では、再撮影として写損扱いになった画像の検討を定期的に行っている。本稿では、上腕骨顆上骨折の再撮影症例について報告する。

2. 上腕骨顆上骨折（supracondylar fracture）

肘関節骨折には顆上骨折・外顆骨折・内側上顆骨折などが挙げられる。その中で上腕骨顆上部を受傷すると上腕骨顆上骨折と診断される（図1）。上腕骨顆上骨折は、小児や高齢者に多く、肘関節周辺骨折の50～60%を占めるとの報告もある。発生機序として、肘関節を伸展した状態で手をついた場合に多い。骨折線は伸展骨折で前方遠位から後上方への転位が見られる。主な臨床症状は、上腕骨遠位部の強い圧痛・他動痛・腫脹などがある。また骨折転位による内反肘、周辺神経に影響を及ぼすことにより生じるVolkmann拘縮などが合併損傷として挙げられる。

図1　上腕骨顆上骨折

3. ポジショニング

上腕骨顆上骨折を疑った場合は、肘関節正面位、側面位および両斜位の4方向を撮影することが望ましい。

3-1. 正面位撮影

座位、検側肘関節を肩の高さに挙上し、肘関節を伸展させる。検側の肘後面部にX線検出器面を置き、肘関節を前後方向に撮影する（図2）。

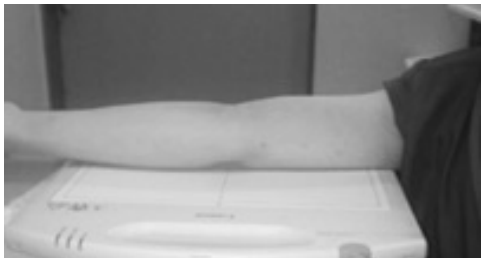

図2　正面位ポジショニング

3-2. 側面位撮影

座位、検側肘関節を90°屈曲し、肩の高さに挙上する（図3a）。前腕は手掌を垂直にし、手関節を約2横指（3cm程度）上げる。その際、内側上顆と外側上顆を触り、X線検出器面と垂直になっていることを確認する（図3b）。検側の肘関節内面をX線検出器面に付け橈尺方向に撮影する（図3c）。

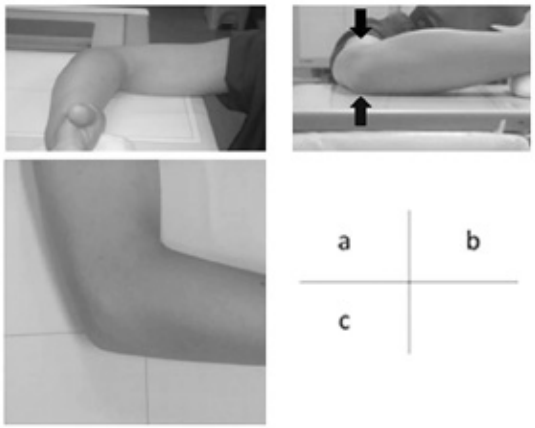

図 3　側面位ポジショニング

3-3. 撮影順序

上腕骨顆上骨折を疑う場合は、創外固定をしているケースが多く、まずは前腕から上腕部を多く含めた正確な側面像を撮影することが望ましい。その画像から転位状況を判断し、正面像を撮影する。またギブス固定など経過観察を考えた場合、偽関節や内反肘などの評価のため、肘関節屈曲位で上腕を基準とした撮影を行うこともある（図 4）。

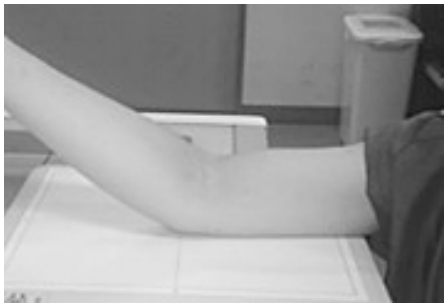

図 4　正面位ポジショニング（屈曲位）；ギブス

4. 症例

当院で再撮影を生じた症例を以下に提示する。

4-1. 症例 1

6 歳（男性）。サッカー中に転倒、前医で右上腕骨顆上骨折の診断。Xp 所見：肘関節側面像にて上腕骨顆上部に軽度上腕骨転位に伴う骨折線を認める（図 5a）。ギプス固定後、Tilting angle 計測不能とのことで再撮影となった（図 5b）。Tilting angle（TA）とは上腕骨長軸と上腕骨小頭核中央（上腕骨滑車）とのなす角のことで、正常の場合、上腕骨滑車は上腕骨体から 35° から 45° で前方に突出している（図 5c）。

TA を比較すると、受傷直後は 44.18°（図 6a）であったのに対し、再撮影となった図 5b では、上腕骨小頭核が上腕骨遠位部全体と重なるような画像で正確な側面像でないことが分かる。また TA も 28.86° となってしまう（図 6b）。そこで上腕骨小頭核が前方へ突出した画像が得られることを意識して撮影したのが図 6c である。TA は 42.35° となった。

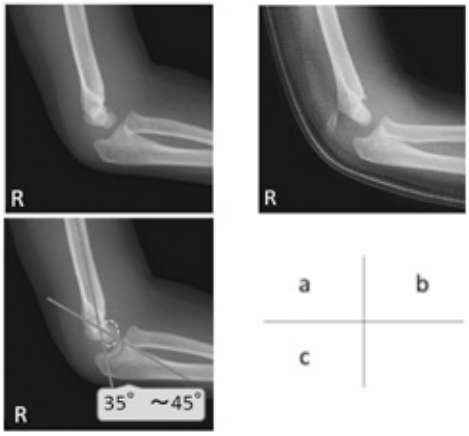

図 5　症例 1 における側面像

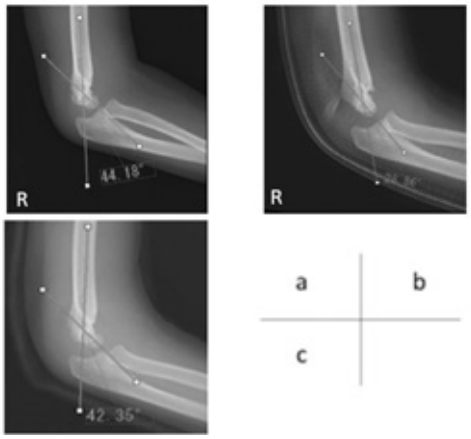

図 6　Tilting angle 比較

4-2. 症例 2

3 歳（女性）。滑り台より転落、右上腕骨顆上骨折にて紹介。Xp 所見：肘関節側面像で上腕骨顆

上部に骨折線を認める（図7）。術式にはピンニング固定法が行われた。顆上骨折において、Anterior fumeral line（AFL）とradiocapitellar lineを計測することが重要となってくる。肘関節の経過観察ではこれらが計測できることが、再現性の高い画像であるか判定する要素となる。radiocapitellar lineとは橈骨の中心軸で上腕骨小頭を通過する線であり、画像を比較するとズレが生じていないことが確認できる。AFLとは、上腕骨前縁の延長線であり、肘関節側面像にて、AFLが小頭骨端核1/3を通過するかを判定している（図8a）。術後14日目の画像（図8b）と再撮影となった術後21日目（図8c）のAFLと小頭骨端核関係を比較すると、明らかに異なることが分かる。

図7　側面像（受傷直後）

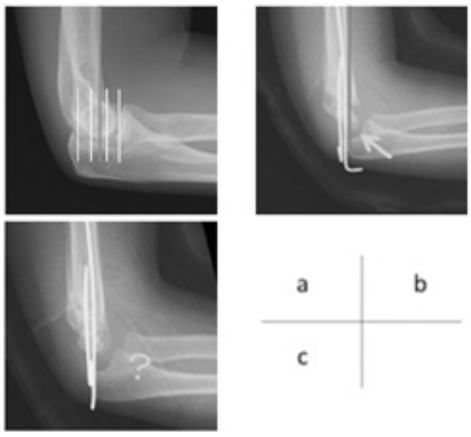

図8　Anterior fumeral line（AFL）と小頭骨端核の関係（a）．術後14日目の画像（b）．術後21日目で再撮影となった画像（c）．

5. さいごに

小児における上腕骨顆上骨折の治療は後遺症の出現に注意が必要である。そのため再現性の高い画像を提供する必要がある。特に、固定具をしている場合などでポジショニングが困難な例があるため、撮影担当者間での情報共有は重要となる。当院においては、定期的な再撮影検討だけでなく、日常的に前回画像を確認することや、RISのコメント欄などにポジショニングに関する引き継ぎ事項がないかを確認するように心掛けている。本稿が少しでも業務の手助けとなれば幸いである。

6. 参考文献

・吉田和則：骨・関節を“診る”サブノート．医療科学社，2001.
・高倉義典 監修，安藤英次 著：図解　上肢撮影法．オーム社，2011，p89-112.
・堀尾重治：骨・関節X線写真の撮りかたと見かた．第8版，医学書院，2010，p63-65
・中澤靖夫　監修：診療放射線技師読影ノート骨軟部編．医療科学社，2014.

「外傷診療における救急撮影の基礎」

さいたま赤十字病院
渡部　伸樹

1. 施設紹介

「さいたま赤十字病院」
2017年1月1日：さいたま新都心へ移転
所在地：さいたま市中央区新都心1番地5
病床数：635床
診療科：33科
技師数：38名
構造：地上14階 地下1階

一般外来と救急専用出入り口は完全に分離され、1階は救急専用出入り口に直結。一般外来出入り口は2階に設置されている。高度救命センターを備え、医師派遣が必要な救急現場へは、24時間365日対応でドクターカーが出動する。また、小児医療センターと併設されたことにより、総合周産期母子医療センターが新設された。

救急外来専用装置として、SIMENS社製SOMATOM Definition Ege（CT装置）、島津社製RAD Speed Pro（一般撮影装置）、SIMENS社製Artis zee MP（血管撮影装置）が設置されている。

図1　さいたま赤十字病院外観

図2　救急外来CT室

図3　救急外来一般撮影室

図4　救急外来血管撮影装置

図5　初療室

2. はじめに

外傷診療に携わる診療放射線技師には、救急医療チームの一員として、診断や治療上の切迫した状況下で患者の臨床症状を把握し、医師と共有できる能力、疾患や損傷に対応した適切な撮影・画像再構成が行える技術力や読影能力が求められる。

本稿では、われわれ診療放射線技師が外傷診療に必要な撮影の基礎知識を述べる。

3. 外傷診療の戒律

一般の診療では、現病歴などを聴き取り、身体所見と合わせて疾患の特定をしていく。

しかし、救急における外傷診療においては、一般の診療とは全く異なる方法で患者の診断を行わなければならない。一般の診療のように時間をかけた診断をしていては、患者の生命の危機につながる。外傷診療で最優先されるのは、創傷の診断や処置より生命を守ることとなり、守るべき戒律が設けられている。（図 6）特にわれわれ診療放射線技師が関わる重要な項目は、「時間を重視する」「2 次損傷を加えてはならない」ということであると考える。この戒律を念頭に置いて、救急撮影に臨んでいただきたい。

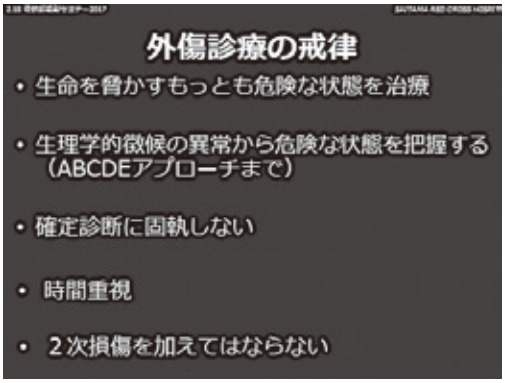

図 6　外傷診療の戒律

4. 外傷初期診療の流れ

外傷初期診療の基本的な流れについて図 7 に示す。注意するべきことは、Primary survey を行った後、必ず循環の安定を確保してから Secondary survey へ移行することである。もし、循環の安定が確保できなければ、再度 Primary survey を行い、循環の安定を図る。

5. 各項目のポイント

図 7 の各項目についてポイントを述べる。

図 7　外傷診療の基本的流れ

5-1 受入準備

外傷患者の収容依頼発生後、受入準備を行う。主な受入準備としては、搬入前情報の入手・初療室の確保・外傷診療チームの外来待機・標準感染予防対策・超音波検査装置・ポータブル X 線装置の準備などが挙げられる。診療放射線技師が関わるのは、搬入前情報の取得、外傷診療チームとしての外来待機（撮影室に待機）、標準感染予防対策（ガウン・マスク・手袋など）、ポータブル X 線装置の配置である。これらを迅速に準備し、外傷患者がスムーズに検査できるように努めなければならない。工夫として、当院では外傷患者が収容される前にスペーサーを準備している。ストレッチャーとバックボードの間にスペーサーを置くことで、外傷患者を動かすことなく、CR や FPD を挿入することができ、安全と撮影時間の短縮が確保できる。（図 8）

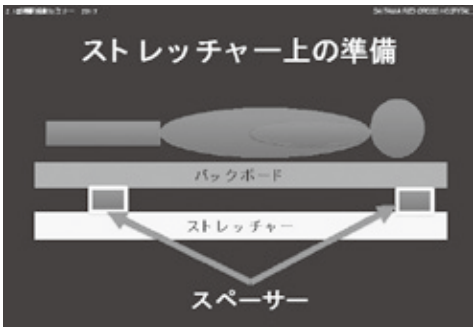

図８　初療前の準備

5-2 Primary survey

収容されてきた患者に対し、蘇生の必要性を判断する目的で、生理学的な徴候を評価するために、ABCDE アプローチを行う。この最初の手順を外傷診療初期における「Primary survey」と呼ぶ。

5-2-1 ABCDE について

① ［A］Air Way
（気道評価・確保と頚椎確保）
話し掛け気道が解放されているかどうか確認する。会話が可能であれば、気道は開通していると判断し、不可能であれば気道閉塞や意識低下が疑われるので、気管挿管を行い気道確保に努める。

② ［B］Breathing
（呼吸評価・致命的な胸部 外傷の処置）
頚胸部の視診・聴診・触診・打診が行われ、呼吸状態と胸部外傷を把握する。また呼吸数と SpO2 がチェックされ、異常があれば胸部 X 線撮影を施行する。

③ ［C］Circulation
（循環の評価・蘇生と止血）
循環の評価とショックの有無を判断する。心停止であれば胸骨圧迫法を行い、出血があれば出血部位を検索し、直ちに止血しなければならない。

④ ［D］Dysfunction of CNS
（生命を脅かす中枢神経障害の評価）
意識レベル・瞳孔径・対向反射・四肢運動（麻痺があるかどうか）が評価される。

⑤ ［E］Exposure&EnvironmentalContro（脱衣と体温の管理）
着衣を取り、簡単な体表観察がなされ、体温測定と保温を行う。

5-3 Primary survey における画像診断

Primary survey では、生理学的評価が目的であり、生命徴候を脅かす病態の把握が重要である。前述したように ABCDE アプローチを行い、もし ABC（体内循環）に異常がみられた場合、ただちに画像による評価を行う。画像評価としては、迅速かつ容易に病態を把握することが可能な超音波検査（FAST）やポータブル X 線撮影が選択される。

6　FAST（Forcusd Assessent with Sonography for Trauma）

FAST とは、ショックの原因となる大量血胸・腹腔内出血・心嚢液貯留の検索を目的とした超音波検査である。主な検索部位を図 9 に示す。FAST では、時間をかけずに液体貯留（出血）の有無のみ検索をする。

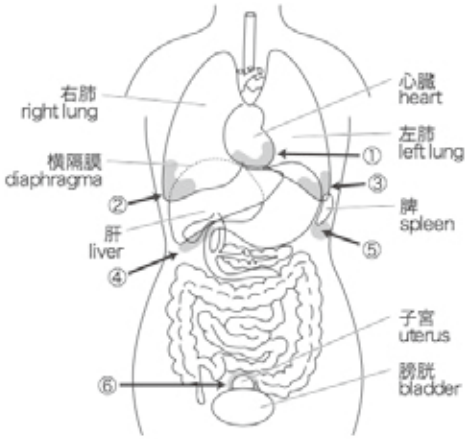

図９　FAST における検査部位

7　ポータブル X 線撮影

ポータブル X 線撮影は、前述したように体内循環に影響のある胸部および骨盤の撮影を行う。

7-1 ポータブル胸部 X 線撮影について

7-1-1 ポータブル胸部 X 線撮影の検査目的

診療放射線技師が撮影した画像で、救急科の医師は生命に関わる損傷の有無を判断している。緊張性気胸・大量血胸・多発肋骨骨折・胸部大動脈疾患・肺挫傷の画像で重傷な胸部外傷の検索を行い、患者の状態把握をすることが目的である。

7-1-2 正常解剖

正常解剖を図 10 に示す。正常解剖把握のために、図 10 は立位 P-A 撮影の画像を提示する。しかし、通常外傷診療においては臥位 A-P 撮影が基本である。臥位で撮影した画像は、立位で撮影した画像と比較して心臓や縦隔陰影が拡大し、骨陰影も目立つことに注意が必要である。

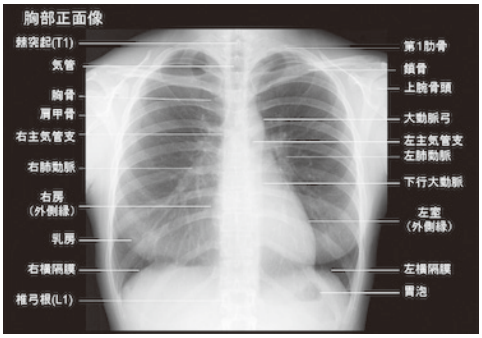

図 10　胸部正面 正常解剖

7-1-3 撮影ポイント

肺野が欠けてしまい、診断が困難という事態を避けるため、できる限り大きい CR カセッテや FPD で撮影することが望ましい。当院では、17 × 17 インチの FPD を使用している。また撮影の際は X 線入射角に注意して撮影しなければならない。

7-1-4 読影ポイント

読影ポイントとしては、①～⑤のポイントに注目しながら行う。

① 気管支の状態把握
② 肋骨・鎖骨・胸骨などの確認
③ 心臓、縦隔陰影の確認
④ 横隔膜の確認
⑤ 軟部組織確認とチューブ位置の確認（気管チューブ - 両鎖骨下縁を結んだ線上、中心静脈カテーテル - 気管分岐の高さ、胸腔ドレーン - 胸腔内で刺入部の部位で屈曲しているかどうか）

7-2 各疾患について

外傷診療で遭遇する主な疾患について以下に説明する。

7-2-1 緊張性気胸

ショックを呈する気胸を緊張性気胸といい、最も緊急度の高い病態の 1 つである。胸壁や肺に一方的に空気が流入し、胸腔内に空気が流入し閉じ込められ、胸腔内圧が上昇し静脈還流障害を起こすことによりショック状態となる。診断から治療まで 30 分以内に行わないと死に至るとされているので、非常に危険な疾患である。図 11 のように縦隔臓器の健側偏位があり、健側肺を圧迫している。

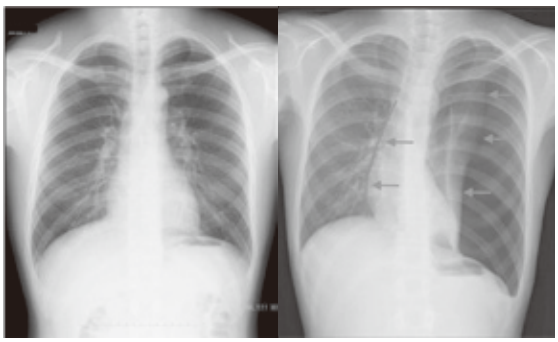

図 11　正常と緊張性気胸

7-2-2 大量血胸

ショックの原因となる血胸を大量血胸という。穿通性外傷・鈍的外傷による血管損傷・心損傷・肺損傷などが原因で起こる。大量の出血による循環不全と大量の血液で肺が圧迫され、呼吸不全を起こす。図 12 のように、溜まった血液により肺野の X 線透過性が低下する。

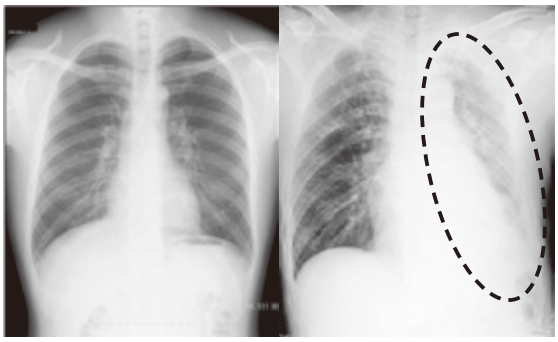

図 12　正常と大量血胸

7-2-3 フレイルチェスト（多発肋骨骨折）

隣接する 3 本以上の肋骨がそれぞれ 2 カ所以上で骨折を起こしたものをいう。フレイルチェストが起こると、胸壁が不安定となり、呼吸による胸腔内圧の変化に対して胸壁を支持できない。胸壁が支持できなくなると、肺は吸気時に凹み、呼気時に膨らむという状態となる。（奇異呼吸）

図 13 のように、肋骨の多発骨折とともに、肺挫傷、血胸などの X 線透過性の低下、気胸や皮下気腫などを伴う画像として描出されることが多い。

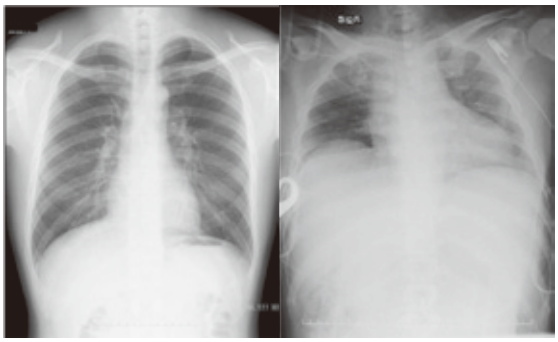

図 13　正常と多発肋骨骨折

7-2-4 胸部大動脈損傷

水平方向または垂直方向の減速作用機序による外傷で認められ、好発部位は左鎖骨下動脈を分岐した直後の下行大動脈である。図 14 のように、上縦隔の拡大・大動脈弁の不明瞭・気管の右側への偏移が見られる。

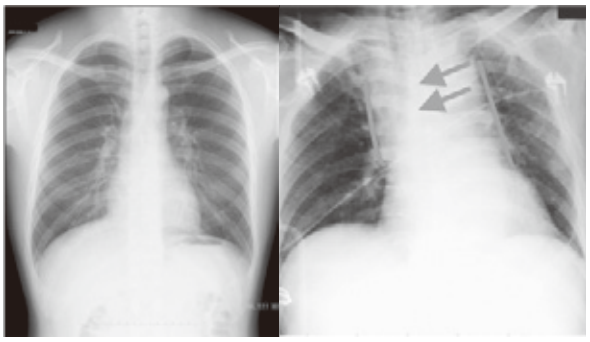

図 14　正常と大動脈損傷

7-2-5 肺挫傷

鈍的外傷により、肺胞の出血や間質の浮腫をきたし、間質と肺胞への出血と、これに伴う周囲の浮腫や微小無気肺によって生じる。図 15 のように肺野の不透過性が見られる画像となる。

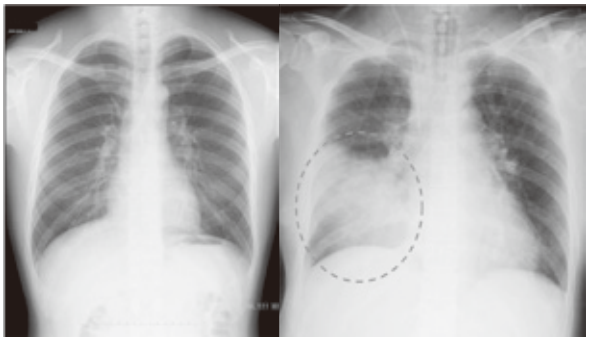

図 15　正常と肺挫傷

7-3 ポータブル骨盤 X 線撮影について

7-3-1 ポータブル骨盤 X 線検査の目的

骨盤骨折の場合、後腹膜腔内に大量出血することが、出血性ショックの原因とされる、不安定型骨盤骨折や腰椎横突起骨折、腸腰筋陰影消失などの検索を行うことが目的である。診療放射線技師が撮影した画像で、救急科の医師は骨盤骨折が安定型か不安定型かを早期に把握し、次の治療へ繋げている。

7-3-2 正常解剖

正常解剖について、図16に示す。さまざまな解剖書があるので、そちらも参考にしていただきたい。

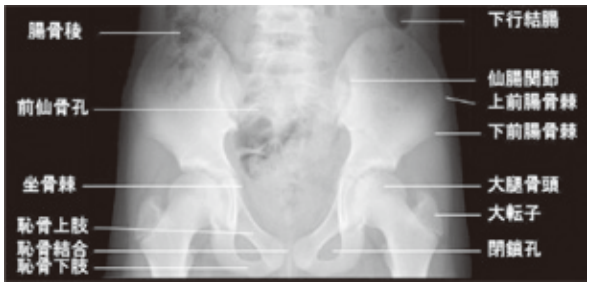

図16　骨盤正常解剖

7-3-3 撮影ポイント

撮影ポイントについて、腸骨稜から恥骨が欠けないように、できる限り大きいCRカセッテやFPDで撮影するのが望ましい。また腸腰筋や大腿部もできる限り描出できるように撮影する。胸部ポータブル撮影同様、当院では17 × 17インチのFPDを使用して撮影を行っている。

7-3-4 読影ポイント

読影のポイントを、以下に示す。

骨盤全体

① 正面性の確認（腰椎棘突起の高さ）
② 対称性の確認（腸骨翼の大きさ）

骨盤前方

③ 恥骨
④ 閉鎖孔の左右差
⑤ 恥骨結合の幅

骨盤後方

⑥ L5腰椎横突起骨折の有無
⑦ 仙腸関節の左右差
⑧ 仙腸関節の幅
⑨ 腸骨骨折の有無
⑩ 仙骨骨折の有無

臼蓋

⑪ 股関節およびその周囲の骨折の有無

7-4 骨盤骨折

骨盤骨折は、胸部外傷とともに出血性ショックとなる可能性が高い損傷の1つである。骨盤骨折の分類としては「安定型骨盤骨折」「不安定型骨盤骨折」「寛骨臼骨折」の3つに分類される。不安定型骨盤骨折は、さらに部分不安定型骨折と完全不安定型骨折に分類される。（図17）

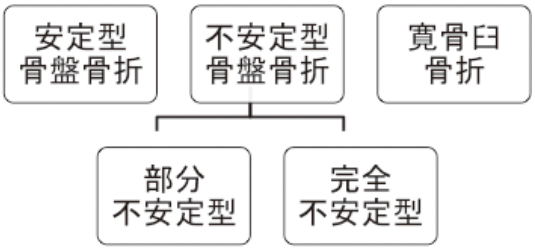

図17　安定型骨盤骨折

7-4-1 安定型骨盤骨折

安定型骨盤骨折は、骨盤の輪状構造が保たれている骨折であり、比較的予後は良好である。ただし、高齢者は安定型骨盤骨折でもショックを呈することがあるので、移動には非常に注意が必要である。図18では恥骨に骨折線が見られるが、骨盤輪が保たれているので、安定型骨盤骨折と確認できる。

図18　安定型骨盤骨折

7-4-2 不安定型骨盤骨折

骨盤輪前方部および後部の少なくとも 2 ヵ所に骨折転位や脱臼があり輪状構造が保たれていない骨折である。この骨折の場合、骨盤内の血管損傷や他臓器の損傷を合併していることが多く、予後は不良である。部分不安定型骨折は、骨盤輪後部の不完全損傷である。回旋方向には不安定性を示すが、後方靭帯群が完全に損傷していないため垂直方向の安定性は保たれている。一方、完全不安定型骨盤骨折は、骨盤輪構造が完全に破綻しており、回旋方向および垂直方向にも不安定性を有する損傷である。血管損傷や他の部位で損傷していることが多く、予後は非常に不良となる。不安定型骨盤骨折は、撮影の際移動や FPD を入れる際には 2 次損傷を加えないよう慎重に撮影を行わなければならない。図 19 では骨盤輪が保たれてなく、腸骨・恥骨・大腿部骨折が見られる。

図 19　不安定型骨盤骨折

7-4-3 寛骨臼骨折

寛骨臼骨折は大腿骨を伝わってきた外力で生じた骨折である。不安定型骨盤骨折に比べると他臓の損傷は低く、血管損傷や出血性ショックは少ないが、将来的に非常に機能的予後が不良である。

8　Secondary survey について

8-1 Scondary survey とは

Primary survey は、生理学的損傷を評価するのに対し、Secondary survey は、頭部から足先・背面も観察し、解剖学的損傷を評価、必要な部位の単純 X 線写真や CT などの画像検査を施行し、損傷の程度を確認することである。

8-2 切迫する「D」

Primary survey において、片麻痺・脳ヘルニア疑い・GCS（Glasgow Coma Scale）8 点以下、意識レベルが急速に低下（GCS が 2 点以上低下）、瞳孔不同などがみられた場合を「切迫する D」という。切迫する D を認めた場合、Secondary survey は頭部 CT から撮影を施行する。ただし、D の異常がみられた場合でも、循環が安定しなければ、Secondary survey には移行しない。

9　外傷全身 CT 撮影

9-1 標準プロトコル

かつて“死のトンネル”といわれていた CT は、技術の進歩と多列化により、今や多発外傷患者の全身を観察するために必須の診断装置である。当院では、病院移転を機に救急科の医師と協議し、Trauma Pan Scan を施行している。Trauma Pan Scan と聞くと、頭部から骨盤までの範囲を一度に撮影する方法と捉えがちだが、標準プロトコルは部位を分けて撮影する。標準プロトコルの一例を示す。（図 20）①頭頸部を非造影で撮影②造影にて頭部（Willis 動脈輪）～大腿部まで動脈相を撮影③胸部～骨盤まで平衡相の撮影。上肢に関しては、各施設での考え方があるかとは思うが、アーチファクト低減のため、可能な限り挙上させる。ただし、2 次損傷を防ぐために、必ず医師との確認の上で行う。

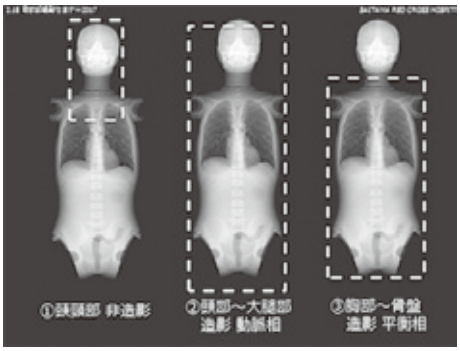

図 20　標準プロトコル

9-2 当院における Trauma Pan Scan

当院における Trauma Pan Scan のプロトコルを図 21 に示す。当院では①非造影で頭頸部を撮影。②撮影後、上肢を挙上し、胸部～骨盤を撮影。③造影にて頭部（Willis 動脈輪）～大腿部を動脈相、単純と同じ範囲を平衡相で撮影。移転前と比べると、検査時間の短縮につながった。また Trauma Pan Scan で撮影した画像は、読影がスムーズに行えるように、検像を介さず PACS に直接転送している。

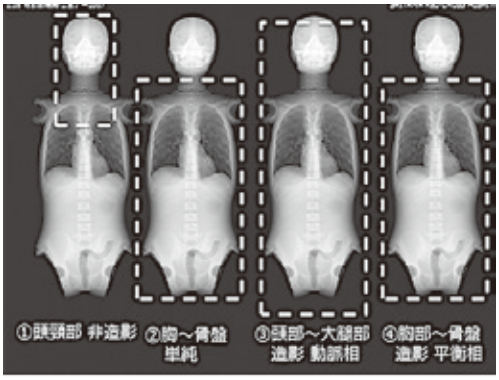

図 21　当院におけるプロトコル

9-3 外傷全身 CT 撮影の読影（FACT）

Secondary survey において、Trauma Pan Scan で素早く検査を行っても、迅速読影が行わなければ、患者の予後が不良となる可能性がある。そこで迅速に読影を行う方法として、外傷初期診療ガイドラインにおいても標準となっている FACT（Focused Assessment with CT for Trauma）がある。この FACT では、緊急処置が必要な項目のみ焦点を絞って 3 分以内に全身に生じている損傷の概要を把握し、治療の大まかな方向性を決定する。具体的な項目については図 22 にまとめたので、参考にしていただきたい。

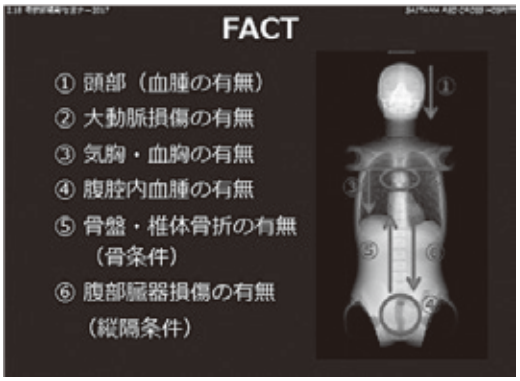

図 22

10　さいごに

本稿では、外傷診療に必要な救急撮影の基礎知識を述べさせていただいた。外傷診療において、撮影から画像提供までに要する時間は、できる限り短縮しなければならない。そのためには、救急医療スタッフとのコミュニケーションや撮影の効率化、疾患の基礎知識が必要となってくる。日進月歩のこの分野では、医療技術とともにわれわれが使用する医療機器の発展が目覚ましい。その変化に適応できるよう、常に学び続ける意欲と臨床経験が不可欠である。

参考文献

1. 救急撮影ガイドライン 改定第 2 版 へるす出版
2. 増刊レジデントノート外傷の診かた Vol18-no.11 羊土社
3. 外傷初期診療ガイドライン 改定第 5 版 へるす出版
4. 画像診断 12　Vol.33 No.14 2013 秀潤社
5. 病気がみえる Vol.4 呼吸器 MEDIC MEDIA

「みんなで創ろう救急撮影法」

上尾中央総合病院
内田　瑛基

1. はじめに

今日、救急外傷患者の診断において放射線検査は必須である。その中で診療放射線技師の役割は損傷検索に必要な画像提供であり、基礎知識を持ち合わせておく必要がある。CT 撮影は近年多列 MDCT の普及に伴い Trauma pan-scan、FACT など撮影方法や読影における留意点が定着しつつある。しかし、一般撮影では、JATEC に Primary Survey はポータブル撮影のガイドラインが存在するが、Secondary Survey においては確立されたガイドラインが少なく、施設独自で撮影方法の工夫を行っている現状と推測される。本稿では、緊急状態を脱した患者へ対する Scondary Survey の一般撮影に注目し、経験の浅い技師が参考にできる内容を紹介する。

2. Secondary Survey の一歩目

2-1 胸部撮影と骨盤撮影の再評価

救急室は緊迫した状態であり、医師は同時に多くの患者を診察していることが少なくない。そこで撮影を行った画像に対し、われわれ診療放射線技師が再度読影を行い、見逃しやその他の情報を吸い上げ、次の検査に繋げることが大切である。

2-2 胸部撮影と骨盤撮影の撮影時のポイント

基本的に撮影は Primary Survey で実施される。従って、撮影時は患者状態がしっかりと把握されていないことが多い。そこでバックボードに乗っている患者に対してはスペーサー（図 1）を用いて撮影し、患者自身をなるべく動かさないことが大切である（図 2）。撮影時のフィルム配置に関しては、患者の体格やスペーサーを用いることによる拡大を考慮し、できる限り多くの情報を含むように撮影することが望ましい。胸部撮影では鎖骨や上腕骨の情報、骨盤撮影では腸腰筋陰影を確認する意味でフィルムの向きの工夫も有益であることが挙げられる。

図 1　当院で使用しているスペーサー

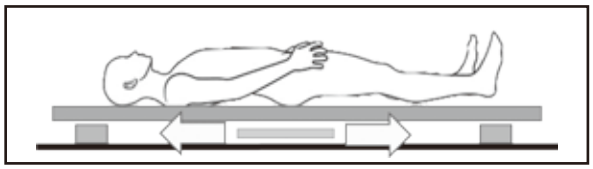

図 2　スペーサーの配置

2-3-1 胸部撮影の読影ポイント

胸部撮影では JATEC の PATBED2X の順に画像確認を行う。

Pulmonary contusion: 肺挫傷
Aortic rupture: 外傷性大動脈破裂
Tracheobronchial rupture: 気管支破裂
Blunt cardiac contusion: 鈍的心損傷
Esophageal rupture: 食道損傷
Diaphragmatic rupture: 横隔膜破裂
Pneumothorax: 気胸
Hemothorax: 血胸

次いで鎖骨や上腕・肩甲骨・椎体など、画像内に含まれた部位を濃度調整しながら隅々まで確認する。所見があった際は、医師とコンタクトをとり、他の検査を行う際の情報として提供することが大切である。

2-3-2 骨盤撮影の読影ポイント

Primary Survey における骨盤撮影では、骨折部位の 90％以上を描出できるといわれている。しかし、骨盤骨折は大量出血を生じる危険性が高いことから、骨盤輪の高度な不安定性と大量出血を示唆する片側骨盤 1cm 以上の頭側転位、骨盤前方部の 2.5cm を超える開大、骨盤後部のギャップを伴う骨折離開、上記所見に伴う第 5 腰椎横突起や座骨棘、仙骨下部皮質骨の剥離骨折までしっかりと判断することが重要である。また腹腔内の出血を見逃さないためには濃度調節を行い、腹腔内臓器の濃度差や Free Air、腸腰筋陰影（Psoas Shadow）を確認することも大切である。

3. Secondary Survey の 2 歩目

3-1 頸椎固定と受傷機転

頸椎固定は以下の受傷機転の際に頸椎損傷を疑い、二次的損傷を防ぐ目的で行われている。

・高速度の自動車事故
・身長 3 倍以上の高さからの墜落
・軸方向への荷重
・飛び込み事故
・脊椎近傍の損傷
・スポーツによる頭頸部損傷
・意識障害を呈する負傷者
・鈍的外傷者

しかし、実際はもっと多くの受傷機転でも固定が行われている場面を見かける。頸椎固定を行っている状態では、CT 検査などで移動する際は注意が必要であり、撮影時の検査体位に制限が生じてしまう場合もよく経験する。その場合、CT には劣るが頸椎損傷の検出率も比較的良好であり、簡便性も含めて海外でも推奨される頸椎撮影を胸部撮影と骨盤撮影に次いで実施し、早期に頸椎損傷の否定と固定解除を行うことで、状態が安定している患者に対しては、より質の高い検査の実施に繋げることができると考える。

3-2 頸椎撮影の読影ポイント

3-2-1Alignment の評価

頸椎の Alignment については頸椎正面像の辺縁を結んだ線（Fig.3- 左）の評価もあるが、側面像から棘突起を結ぶ線（a）、椎弓後部を結ぶ線（b）、椎体後面を結ぶ線（c）、椎体前面を結ぶ線（d）の 4 つのライン（図 3- 右）を評価することが一般的である。4 つのラインから棘突起配列のズレ、棘突起間隔の開大を確認し、脱臼や骨折の有無を判断する。

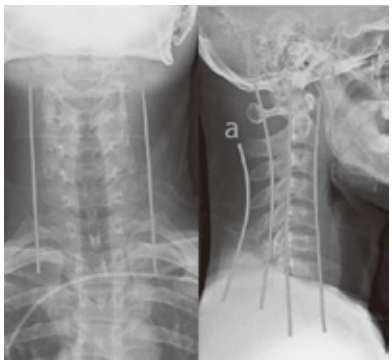

図 3　頸椎撮影における Alignment 評価

3-2-2 骨性要素の評価

骨性要素の評価とは、正面および側面像から第 1 ～ 7 まである頸椎各々対して輪郭を確認し、骨折の有無を評価することである（図 4）。特に Alignment の評価において、脱臼が疑われる椎体の前後には注意が必要である。また頸椎撮影が臥位で実施されている際は、後述するが撮影時の工夫により、ブラインドとなりやすい下部頸椎の描出も重要である。

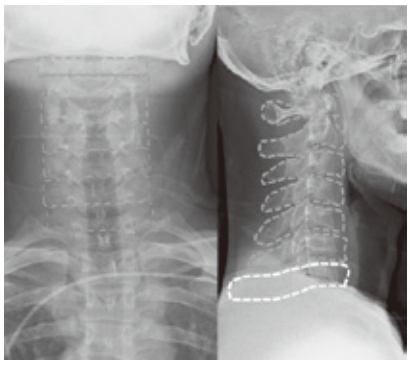

図 4　頸椎撮影における骨性要素の評価

3-2-3 軟部組織の評価

頸椎撮影では見落としやすい軟部組織においても重要なサインが含まれている。側面像より環椎歯突起前面間＜3㎜（a）、椎体前面と軟部組織C3＜7㎜（b）、C6＜21㎜（c）について確認し、各々の幅が広い際は、骨折や前縦靭帯・椎間板損傷による血腫の可能性を疑う（図5）。その場合は再度 Alignment 評価と骨性評価に戻り、見落としがないか確認することが大切である。

図5　頸椎撮影における軟部組織の評価

3-3 頸椎撮影の撮影時のポイント

頸椎臥位撮影では、足側に肩が下がらず描出範囲の低下をきたす。特に肩幅の広い男性では顕著であり、撮影時は患者の状態を確認しながら腕を体の前で交差させ、前方足側に牽引する方法が推奨されている（図6）。この方法を行うことで頸椎への負荷を避けながら肩による描出範囲の低下を有効的に減らすことが望める。

図6　上肢の牽引方法

4. Secondary Survey の3歩目

4-1 救急外傷撮影

前述した中で頸椎損傷の否定を示したが、実際に頸椎固定を解除に至るまでは、経時的変化の評価が必要となる（図7）。平成28年に行った実態調査では、他の損傷部位の撮影を行う場合に、頸椎固定を行ったまま撮影している施設が多かった。4-2には、当院でも検査数が多く、立臥位時で体位変化に注意が必要である肩関節撮影について示す。

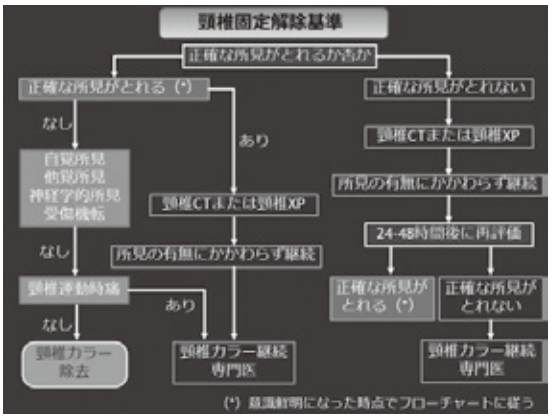

図7　頸椎固定解除基準

4-2 肩関節正面撮影のポイント

肩関節正面撮影は肩の痛みを訴える患者に対し、周囲の外観評価も行える撮影方法であり、立臥位問わず、多くの施設で撮影されている方法である。鎖骨骨折や肩鎖関節脱臼、上腕骨頭の骨折や脱臼、肩甲骨骨折のみではなく第1肋骨骨折、気胸など胸郭の疾患も同時に評価することが可能とされている（図8）。そのため救急時は隠れた疾患を見つけるため、広い範囲で撮影することも時には重要である。

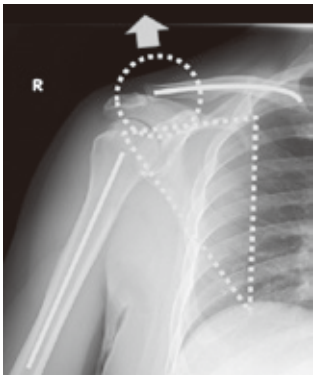

図8　肩関節正面撮影の読影ポイント

4-3TrueAP 撮影のポイント

TrueAP 撮影は肩関節正面撮影よりも肩関節の

診断に限局した撮影方法である。上腕骨頭の骨折評価に加え、肩甲上腕関節面を直角に投影することにより、関節窩を明瞭に描出し、上腕骨骨頭と肩甲骨関節が作る肩峰下関節腔も描出される（図 9）。そのため変形性関節症やアライメント評価が可能となり、腱板断裂の有無を判断できる。肩の腱板は棘上筋・棘下筋・肩甲下筋・小円筋の 4 つの筋と腱から構成されているが、棘上筋が断裂し三角筋によって上腕骨頭が上方に引き上げられた状態は、腱板断裂を疑う上でポイントとなる（図 10- 右）。

図 9　TrueAP 撮影の読影ポイント

図 10　腱板断裂の判断ポイント

4-4 スカプラ Y 撮影のポイント

スカプラ Y 撮影は正面撮影や TrueAP 撮影に対し、側面方向として多くの施設で撮影されている。正面同様に上腕骨頭の骨折評価も可能ではあるが、肩甲骨と重なりが多く、主な目的としては、肩峰形状の評価や骨折に伴う肩峰下関節腔内骨片の有無、関節窩と上腕骨頭の前後関係など、脱臼の評価が大部分を占めている（図 11）。外傷性肩関節脱臼において烏口下脱臼や鎖骨下脱臼といった前方脱臼の頻度は 95% 以上と高く、正面撮影のみでも診断しやすいとされているが、数%であるが峰下脱臼や棘下脱臼といった後方脱臼は正面撮影のみでの診断が難しく、諸家の報告では 60 ～ 80％が見逃されているとされているため、肩関節脱臼が疑われる患者に遭遇した際は、スカプラ Y 撮影を実施することが望ましい。

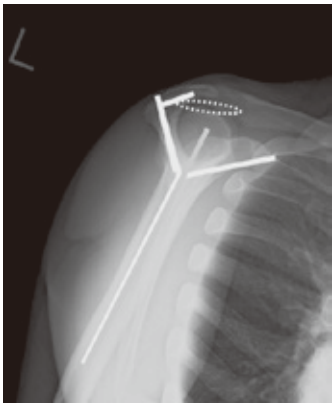

図 11　スカプラ Y 撮影の読影ポイント

4-5 肩関節臥位撮影における留意点

正面撮影やスカプラ Y 撮影は、立位や座位の場合は経験のある診療放射線技師であれば容易に撮影を行えるであろう。しかし、通常立位や座位で撮影するためポジショニングは容易であるが、救急外傷撮影では頸椎固定され、ストレッチャー上での臥位撮影であることが多く、注意が必要となってくる。夜間では技師 1 人で撮影する場合も想定されるが、頸椎の保持を行いながらの撮影は非常に労を割く。特に、TrueAP 撮影であれば健側を 30 ～ 40 度、スカプラ Y 撮影では通常の PA 方向ではなく AP 撮影となり検側を 70 度近く傾ける必要があるため、脊柱軸が湾曲しないように体幹には三角クッション、頭頸部には段階的に置ける枕などを準備するといった工夫も大切となる。

またスカプラ Y 撮影では検側を FPD などの受光機器から離すことによる上腕骨頭や肩峰の拡大（図 12- 左）や、頸椎撮影同様に肩が足側に下がらず、肩峰下腔の描出低下（図 12- 右）が診断に影響を及ぼす可能性もある。検査方法への理解を深め、依頼医師とコミュニケーションをとり、別の検査方法の提案や検査医師立ち合いでの検査実施といった対応も必要である。

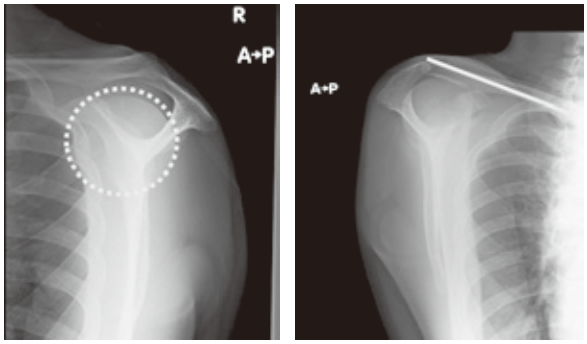

図 12　臥位撮影による描出低下の例
（左：上腕骨頭と肩峰の拡大、
右：鎖骨と肩峰下腔と重なり）

5. さいごに

冒頭で述べたように、今日では放射線検査は必須である。特に、多列 MDCT や MRI を用いた検査は診療ガイドラインの中で推奨グレードが高く検査数も増加傾向である。しかし、一般撮影も多くの情報を含み、被ばく線量や簡便性の面でも価値のある検査である。研究会などを通じ、各施設の現状やトピックスなど、多くの情報を収集し、知識を身に着けていくことが大切である。それらを生かし、われわれ診療放射線技師が医師と密にコミュニケーションをとり、最良の検査方法や撮影方法の提案、読影の補助を行っていくことで、多くの施設でより良いチーム医療を形成していけると考える。

参考文献

・JPTEC ガイドブック　第 2 版
・NEXUS low-risk criteria/N Engl J Med2000; 343:94-9
・Canadian C-spine rule/JAMA2001;286:1841-8）
・救急撮影ガイドライン
救急撮影認定技師標準テキスト
・外傷初期診療ガイドライン　第 5 版
・藤田健司　他 / 外傷性肩関節後方脱臼の病態と治療 /MB　Orthop　10：65 − 71，1997