

# RADIOLOGICAL SAITAMA

2012

No.2



vol.60  
埼玉放射線

**学術特集 乳房検査**

社団法人 埼玉県放射線技師会

<http://www.sart.jp>

E-mail [sart@beige.ocn.ne.jp](mailto:sart@beige.ocn.ne.jp)

# RADIOLOGICAL SAITAMA

2012/3  
MARCH  
VOL.60

CONTENTS

## 学術特集

### 乳房検査

#### 「乳房検査」

埼玉医用乳房画像研究会 済生会習志野病院 越沼 沙織 ——— 6

#### 「視触診」

さいたま赤十字病院 放射線科 尾形 智幸 ——— 7

#### 「マンモグラフィに役立つ超音波検査」

埼玉協同病院 放射線科 新島 正美 ——— 10

#### 「乳腺診断における細胞診・針生検」

さいたま赤十字病院 放射線科 岡田 智子 ——— 35

## 速報

「公益社団法人埼玉県診療放射線技師会」認められる

1

## 巻頭言

業務拡大

社団法人埼玉県放射線技師会

副会長 橋本 里見 ——— 2

## 会告

診療放射線技師のためのフレッシューズセミナー

—平成24年度（第14回）SARTセミナー— ——— 3

## 地区勉強会情報

各地区勉強会・講習会情報 ——— 40

FAX申込書

編集後記 ——— 41

平成24年2月27日

## 「公益社団法人埼玉県診療放射線技師会」認められる

本会が埼玉県に申請していた公益社団法人への移行認定申請が、平成24年2月27日に開催された埼玉県公益法人認定等審議会にて承認され、本会は、本年4月1日を以て「公益社団法人埼玉県診療放射線技師会」になることが決定しました。

平成19年4月から準備を始め、平成21年3月に堀江副会長を委員長とした公益法人改革検討委員会を発足し、途中、顧問税理士を代えるなどをしながらも、22回の委員会、総会での定款諸規程改定案の成立など、本会として大きなエネルギーを注いだ結果、今回の快挙となりました。

この快挙に貢献した理事、ご支援いただいた会員の皆さまに厚く御礼申し上げます。

社団法人埼玉県放射線技師会  
会長 小川 清

## 業務拡大

(社) 埼玉県放射線技師会

副会長 橋本里見



少し古い話だが、平成22年4月30日付けで厚生労働省医政局から、現行制度においての診療放射線技師が実施することのできる業務が2項目追加された。そして、他の医療職種にも同様に業務追加の通達が出た。2年近く経ったが医療現場で変化はあっただろうか。

この通達は、基本的な考え方として、各医療スタッフの専門性を十分に活用することにより、患者に質の高い医療を実現するため、各医療スタッフがチームとして目的と情報を共有した上で、医師等による包括的指示を活用し、各医療スタッフの専門性を委ね、医療スタッフ間の連携を一層進めることが重要としている。実際に各医療機関においてチーム医療の検討を進めるに当たっては、局長通知において示したとおり、まずは当該医療機関における実情（医療スタッフの役割分担の現状や業務量、知識・技能等）を十分に把握し、各業務における管理者及び、担当者間における責任の所在を明確化した上で、安心・安全な医療を提供するために必要な具体的な連携・協力方法を決定し、医療スタッフの協働・連携によるチーム医療を進めることとし、質の高い医療の実現はもとより、快適な職場環境の形成や効率的な業務運営の実施に努めること。そして、医療機関のみならず、各医療スタッフの養成機関、職能団体、各種学会等においても、チーム医療の実現の前提となる各医療スタッフの知識・技術の向上、複数の職種の連携に関する教育・啓発の推進等の取り組みが積極的に進められることが望まれる。と職能団体等にも教育、研修を行うべきとしている。項目別では、診療放射線技師が実施することができる業務の具体例として、①画像診断における読影の補助を行うこと。②放射線検査等に関する説

明・相談を行うこと。の2点を明記している。これらは各医療機関への要望で、行う、行わないは医療機関の実情に合わせるとなっており、すべての医療機関で診療放射線技師が行えるものではない。やはり我々診療放射線技師が施設管理者へのアピールをしていかない場合の業務拡大はないのである。

我々の診療放射線技師法は「診療放射線技師とは、厚生労働大臣の免許を受けて、医師又は歯科医師の指示の下に、放射線を人体に対して照射することを業とする者をいう。」という、具体的な許可業務が明記され業務拡大は困難と思っていた。しかし、時代とともに変わっていく医療現場においては超音波検査、眼底検査等そして読影の補助、放射線検査の説明・相談が認められ、業務は徐々に増えていく。そして最近、昨年発行の会誌6号巻頭言で小川会長が少し触れているが、CT検査の造影剤注入、注腸検査のバルーンカテ挿入、核医学検査のミルクング等、様々な放射線検査における医療行為を診療放射線技師に認めるかをチーム医療推進協議会が検討していると言う。

業務拡大は、仕事が増えるという側面と多職種との重複業務があり簡単なことではないと承知しているが、診療放射線技師が社会的そして医療現場で重要な立場になることと期待している。当然反論があることも踏まえて、忙しいことは充実していることであり、積極的に取り組んでいただきたい。

(社) 埼玉県放射線技師会では、学術大会の講演、座長依頼状や実行委員等の委嘱状等を、希望により施設長宛に郵送するなど、医療現場での診療放射線技師の立場向上に役立つと思われることは、可能な限り協力したいと考えている。理事20名の意見、提案だけで事業計画を決定していくのではなく、会員1200余名の意見を取り入れ、技師会の事業、活動を検討していきたい。

## 診療放射線技師のためのフレッシューズセミナー

—平成24年度（第14回）SARTセミナー—

主催 (社) 埼玉県放射線技師会  
(社) 日本放射線技師会

新入会員の方を対象として行われている本セミナーは、(社) 日本放射線技師会と合同企画として開催します。公益法人としての(社) 日本放射線技師会、(社) 埼玉県放射線技師会の活動紹介に、学術関係の基礎的な知識と実習を加え、新入会員の方のみでなく、全ての会員を対象とした講習内容を予定しています。皆さまの受講をお待ちしております。

### プログラム（敬称略）

平成24年5月20日（日）

08：30～	受付開始		
09：00～09：05	オリエンテーション		
09：05～09：10	会長挨拶	小 川	清
09：10～09：40	技師会について	田 中	宏
09：40～10：10	社会人としてのエチケット・マナー講座	中 根	淳
10：10～10：40	患者さんに優しい診療放射線技師	岡 田	智子
10：40～10：50	休息		
10：50～11：50	医療安全講座 感染対策講座	佐々木	健
11：50～12：50	昼食（ご用意いたします）		
12：50～14：20	気管支解剖講座	富 田	博 信
14：20～14：30	休息		
14：30～15：30	症例検討会（20分×3回）		
	乳房	未 定	
	CT・肺	城 處	洋 輔
	消化器	今 出	克 利
15：30～15：40	総括	堀 江	好 一

### 記

日 程：平成24年5月20日（日）

場 所：済生会川口総合病院

〒332-8558 埼玉県川口市西川口5-11-5

受 講 料：無料

受講資格：診療放射線技師であれば、どなたでも受講できます

定 員：50名程度

申込方法：本号巻末FAX用紙にてお申し込みください

締め切り：平成24年5月11日（金）

連 絡 先：(社) 埼玉県放射線技師会 〒331-0812 さいたま市北区宮原町2-51-39

電話 048-664-2728 FAX 048-664-2733

問い合わせ：(社) 埼玉県放射線技師会 総務委員会常任理事 田中 宏 h-tanaka@sart.jp



学術特集

# 乳房検査

**乳房検査**

埼玉医用乳房画像研究会 済生会習志野病院 越沼 沙織

**視触診**

さいたま赤十字病院 放射線科 尾形 智幸

**マンモグラフィに役立つ超音波検査**

埼玉協同病院 放射線科 新島 正美

**乳腺診断における細胞診・針生検**

さいたま赤十字病院 放射線科 岡田 智子

## 「乳房検査」

埼玉医用乳房画像研究会  
済生会習志野病院 越沼 沙織

乳腺特集は3回目になりました。これまでの投稿は「乳腺診断の流れ」（施設紹介）と研究会原稿（MR・核医学・放射線治療）でしたので、今回は視触診・超音波・針生検・患者説明と、乳腺診断を網羅するような内容にしました。

日本人の乳がん発症率は年々増加傾向にあり、日本人女性の乳がん罹患率は今や16人に1人となっています。女性にかかりやすいがん第1位の乳がんは30代から急増し、40～50歳代の女性に特に多くみられます。

「OECDヘルスデータ2010年版」によれば、マンモグラフィによる乳がん検診受診率は、アメリカ60.6%、韓国61.2%であるのに対し、日本の受診率は23.8%と非常に低い水準です。また厚生労働省によれば、視触診、マンモグラフィ検診、超音波検査を含めた乳がん検診受診率は、40歳以上全般で徐々に増えてはいるものの、まだまだ20%程度にとどまっています。

乳がんの罹患率を下げるのは難しいかもしれませんが、乳がんで亡くなる人を減らすため、まずは検診受診率をあげることに努めなければなりません。そして、その検診で精度の良い検診を行い、乳がんを見逃さないようにしなければなりません。

乳がん検診で診療放射線技師が関わるのは、マンモグラフィ検診と超音波検査です。マンモグラフィの場合は、マンモグラフィ検診精度管理中央委員会が主催している検診マンモグラフィ撮影認定講習会、超音波の場合は、JABTS（日本乳腺甲状腺超音波診断会議）が主催の乳房超音波講習会でそれぞれスキルアップができ、ある程度の精度は保たれてきていると思います。

しかし、乳腺診断は検診とは違い、問診から始まり、視触診、マンモグラフィ、超音波、針生検、CT、MRI、RI、手術、治療と数多くのモダリティが関わっています。自分が係わる画像検査がどのように関わっていくのかを十分理解すること、そして、それぞれのモダリティがそれぞれの知識をもつことが乳腺診断に係わるものとして重要だと考えます。マンモグラフィ検査だけではなく、普段は係わらない視触診の方法、手術方法、薬物療法を学ぶことで、より精度の高い検査ができると思います。今回は問診・視触診・超音波・組織生検を取り上げましたが、手術方法・薬物療法は今後のテーマにしていきたいと思います。

今回の特集が皆様のお役に立てていただければ幸いです。



## 「視触診」

さいたま赤十字病院  
放射線科 尾形 智幸

乳腺診療において、診療の流れを把握し、理解することで自分の担当検査がどのように関わり、診断・治療に有効な情報提供ができるかが大切である。

診療を始める際、まず行うのが問診を含めた視触診である。

問診では受診目的、症状、出産経験、家族歴、既往歴等を把握する。

視診では、乳房の大きさや形態は必ずしも左右対称ではなく、多少の差があるので、乳頭の高さ、乳房下縁の高さには注意し、座位にて乳房の左右差、乳房の変形、陥凹 (delle)、隆起、皮膚の変化 (色調・皮膚肥厚) 乳頭部びらん、乳頭分泌等を観察する。

触診の目的は腫瘍の存在診断と質的診断となる。方法としては、座位または仰臥位にて手掌を用い、平手法にて乳房全体を触知する (図1)。さらに感度の高い第2~4指の指腹で乳房を軽く押さえるように行う指腹法等がある (図2)。腫瘍や硬結を確認する場合は腫瘍・硬結をつまむようにする。これらの手法を用いて乳房を中心に鎖骨上窩、胸骨縁、広背筋前縁、第12肋骨下縁までの範囲、さらに顎下部、甲状腺、胸鎖乳突筋前縁までを触診する (図3)。

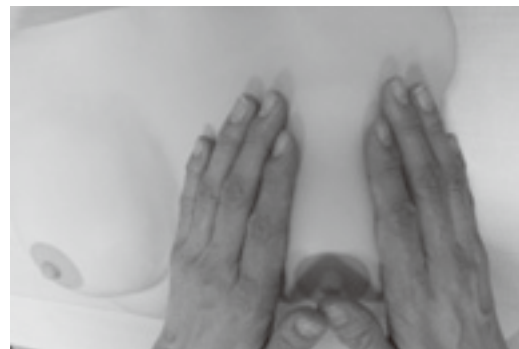

図1：触診方法①



図2：触診方法② (指腹法)

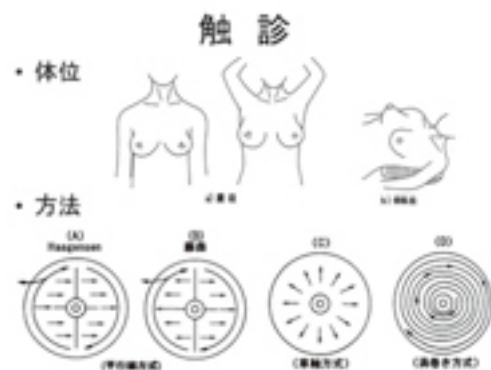


図3：触診体位と方式

腫瘍の触診では、大きさ、形、硬さ、辺縁境界の状態、胸筋や皮膚、周囲組織との関連を観察する。腫瘍に可動性がない場合は胸筋固定を考え、腫瘍周囲をつまんでえくぼ状に皮膚が凹む dimpling (図4) がある場合は、クーパー靭帯を巻き込んでおり、何もしない状態で皮膚が凹んでいる Delle (図5) の場合は、さらに周囲の巻き込みが進んでいると考えられる。

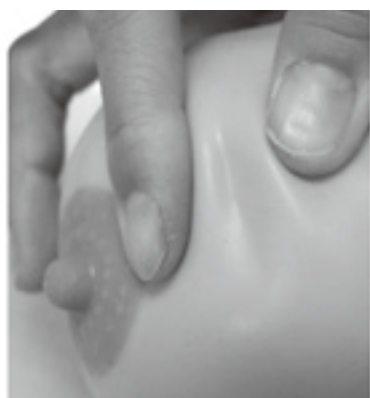

図4：dimpling



図5：Delle

乳頭分泌は視触診、マンモグラフィ撮影圧迫時に見られることが多く、基本的には、白色く透明く黄色く茶褐色・赤と悪性度が高くなると考える(図6)。

液の色	白	透明	黄	茶褐色/赤
肉眼的性状	乳汁様	漿液性水様	漿液性	血性
主に考えられる疾患	乳腺症	乳腺症	乳腺症>乳癌	乳腺症<乳癌

▶黄、赤または茶褐色で乳腺症の場合、乳管内乳頭腫であることが多い。

図6：乳頭分泌の分類

診察では乳房全体の視触診が必須であり、撮影担当技師の場合は、視触診でどのように診断されたのかを理解し、症状のある部分を中心に触知し、撮影・検査を行う。

視触診で正確な病状を確定することは困難であるが、画像診断を行う際に技師としても受診目的、症状を聞き、検診からの精査理由、しこり、乳頭分泌、痛みがあるのか、それらに気づいた時期等を把握し、触知したうえで撮影時に病変がマンモグラフィ上にどのように描出されるか予想する(図7)。

	悪性		良性	
	乳癌	乳腺症	乳腺症	種腫
好発年齢	40~60歳	30~45歳	20~35歳	
皮膚変化	早期なし 進行すると 陥凹、浮腫、発赤、 えくぼ状(dimpling)	なし(大嚢胞では青色に 透見することあり)	なし	
乳頭変化	時に陥凹、びらん	なし	なし	
乳頭分泌	時にあり(血性多い)	時にあり(乳汁様多い)	なし	
腫瘍	境界	不明瞭	やや不明瞭	明瞭
	表面	凹凸不平	顆粒状、やや凹凸不平	平滑
	硬度	硬	やや硬、弾性あり	やや硬~硬い
	形状	不整	不整、硬結	球形、卵形
	波動	なし	大嚢胞ではあり	なし
	癒着	なし→出現	なし	なし
	可動性	やや良→不良	良好	良好
	多発性	少ない	多い、または両側性	時にあり
圧痛	稀	月経前に増強	なし	

図7：視触診の良悪性所見分類

しこりがある場合は、部位、大きさ、可動性、気づいた時期等から追加撮影の方法、方向をある程度予測しておく。可動性がない場合は胸筋固定の可能性が非常に高いので、胸筋と腫瘍との関係が判るような画像を、また、dimplingやDellen

の場合は皮膚への浸潤がないか、腫瘍と皮膚の関係が判るような画像を心がける。柔らかく触知する病変は圧迫圧を弱めにし、硬い腫瘍や弾力性があり、中心に芯のように硬く触れる場合は、強めの圧迫で中心部腫瘍が描出されるような追加撮影を行うといった計画を立てて検査を始める。

乳頭分泌の場合は左右どちらか、単管分泌か、複数管分泌か、分泌物の色、量、気づいた時期を把握する。単管分泌の場合は1腺葉の変化を考え、悪性の可能性も高くなる。マンモグラフィ撮影時のみに乳頭分泌が見られた場合は撮影レポート等でその旨を伝えるようにする。

乳房に痛みのある場合は、痛みのある場所に注意し、苦痛を与えすぎないように撮影を行う。

乳癌術後の経過観察のための撮影も増加している。術後の場合、定期検査での受診か、異常を認めた受診かを確認する。乳房部分切除の場合、切除欠損部分に周囲の組織を剥離補填している場合もあり、脂肪壊死が生じ、硬結が生じている場合がある。この変化は放射線治療を行うとより強くなり、伸展不良となる。

以上、問診・視触診から始まる診療の情報を最大限に有効活用し、次に控えるマンモグラフィのポジショニングで乳房を進展させるときにも、受診者の状況を把握し、目で確認し、手掌から指先までの感覚を駆使した撮影を、心がけていきたいものである。



〔執筆者略歴〕

昭和56年4月大宮赤十字病院（現さいたま赤十字病院）入職  
平成7年から乳腺検査に携わる。

埼玉医用乳房画像研究会会長  
埼玉県放射線技師会学術委員  
日本赤十字放射線技師会乳房画像文化会代表世話人  
埼玉臨床画像研究会世話人  
埼玉コンビームCT研究会世話人

## 「マンモグラフィに役立つ超音波検査」

埼玉協同病院

放射線科 新島 正美

### 1. はじめに

乳腺領域の画像診断には複数のモダリティが用いられるが、今回は超音波検査（以下US）とマンモグラフィ（以下MMG）について述べる。

### 2. MMGとUSの基礎と画像構成の比較

MMGはX線吸収係数の差を用いて透過像として画像を構成するのに対し、USは音響インピーダンスの差を用いて反射像として画像を構成している。また構成された画像について、MMGはほぼ全体の情報を一枚に収めた圧縮像であるが、重なりが問題となる為、乳腺全体が進展したポジショニングが必要となる。これに対し、USはある一部分のみの情報を持った（スライス幅を持った）断層像であり、重なりはないが、全体像が把握できない為、見逃しのない走査が必要となる。

読影に関して述べると、MMGは静止画像であり、適正に管理された環境下で得られた画像であれば読影で所見の拾上げは可能であり、複数での読影も可能である。これに対し、USは動画像の観察時が全てであり、検査時に術者が拾上げできなかった所見は結果として残せない（術者のスキルの依存度が高い）。

### 3. 画像診断から治療への流れ

#### 3-1 存在診断（異常所見の拾い上げ）

MMGでは描出された全体像の左右をよく見比べ、左右差のある場合は

- 1) 腫瘍
- 2) 石灰化
- 3) その他の所見

に分類し、よく観察して「どこに、何があるの

か？」を正しい用語で表現する。

USの場合は、観察時（検査時）に正常乳腺のバリエーションと異なる異常所見を認識したら装置の機能を活用し、第三者が見ても分かる画像を記録する。その後、

- 1) 腫瘍像形成性病変
- 2) 腫瘍像非形成性病変
- 3) 付随所見

に分類し、「どこに、何があるのか？」を正しい用語で表現する。

#### 3-2 鑑別診断

カテゴリー分類を用いて良悪性の鑑別診断を行う。

#### 3-3 性状判定

組織型・乳管内進展の有無・浸潤度の推定を行う。

##### 3-3-1 画像診断

MMGでは追加撮影、USではエラストグラフィやカラードップラーなど。近年ではこれに加えて造影MRIを用いる事で乳管内進展の有無の評価が向上している。

##### 3-3-2 針生検による組織診断

組織型・ホルモンレセプター・HER-2等の精査を行い、ホルモン療法等の検討の材料にする。

#### 3-4 容積判定（広がり診断）

リンパ節腫大の有無やCTやMRI等による全身転移の有無を調べる。

以上の流れで画像診断及び組織診断を行った後、治療が開始される。

#### 4. MMGとUSの所見比較

この章では、実際にMMGで用いられている所見がUSではどのように描出されるのか病理画像を交えて述べる。

##### 1) 腫瘍

MMGでの腫瘍は2方向にて認められる占拠性病変であり、2方向撮影を行っても1方向でしか認められない場合は、腫瘍ではなく陰影（density）と表現する。検診等で1方向撮影のみの場合は、2方向撮影を行った時に腫瘍として認められるかどうかを推定し、表現する。その後、(1) 形状、(2) 辺縁、(3) 濃度について評価する。USでは腫瘍とは周囲組織とは異なった成分が塊をなしているものと定義される。腫瘍像形成性病変とは異なる2方向の断面で腫瘍像と認識できる病変をいう。その後、(1) 形状 (2) 境界部 (3) 内部エコー (4) 後方エコー (5) 外側陰影 (6) 随伴所見 (7) 縦横比について評価する。

USの所見用語の詳細はページの都合上、項目のみ掲載する（図1～3）。詳細は日本放射線技師会で掲載された誌上講座「乳腺超音波～はじめの一步」を参照して頂きたい。

### 腫瘍像形成性病変の所見用語

- 形状(円形・楕円形/多角型/分葉状/不整形)
- 境界部(明瞭平滑/明瞭粗雑/不明瞭/評価困難)  
\*境界部高エコー(halo)⇒境界不明瞭
- 内部エコー
  - ①均質性(均質/不均質)
  - ②エコーレベル  
(無エコー/極低エコー/低エコー/等エコー/高エコー)
- 高輝度点状エコー
- 後方エコー(増強/不変/減衰/消失/欠損)
- 外側陰影
- 縦横比

図1：腫瘍像形成性病変の所見用語

### 腫瘍像非形成性病変

乳管の所見

乳腺実質の所見

- 乳管の拡張を主体とする病変
  - ①分布が単一か複数腺葉か
  - ②乳管走行(蛇行の有無)
  - ③乳管径(広狭不整の有無)
  - ④乳管壁の性状(平滑か粗雑か肥厚の有無)
  - ⑤乳管内部の構造物の有無  
(充実性エコー、流動性エコー、線状高エコー、点状高エコー、微細点状高エコー)
- 乳腺内の低(等)エコー域
  - ①斑状②地図状③境界不明瞭な低エコー域
- 多発小嚢胞像
- 構築の乱れ

図2：腫瘍像非形成性病変の所見用語

### 随伴所見

- 前方・後方境界線の断裂
- 皮膚の肥厚
- 管状構造物
- 脂肪層のエコーレベル上昇
- 外側陰影
- 液面形成(fluid-fluid level:FFL)
- リンパ節
- バスキュラリティ(血流評価)
- 硬さ(dynamic test・Elastography)

図3：随伴所見の所見用語

##### (1) 形状

(円形あるいは楕円形/多角形/分葉形/不整形)

形状に関してはUSもMMGとほぼ同様の考え方をします。腫瘍全体から受ける形の印象で、くびれやかどの有無で形状が決まる。

##### (2) 境界および辺縁

(境界明瞭/微細分葉状・微細鋸歯状/境界不明瞭/スピキュラを伴う/評価困難)

\*USでは境界部と表現し、境界・辺縁・および周辺を指す。

境界明瞭な腫瘍として鑑別が挙がる病変は良性であれば嚢胞・乳管内(嚢胞内)乳頭腫・過誤腫・線維腺腫等が考えられ、悪性であれば充実腺管癌・粘液癌・髓様癌・DCIS(嚢胞内癌)等が考えられる。

**Case1. 嚢胞内乳頭腫 (図4)**

MMGでは形状は楕円形で境界明瞭な等濃度腫瘍として認められ、USでは境界部は明瞭平滑、内部エコーは無エコー、後方エコーは増強する腫瘍として認められた。嚢胞内部には隆起性の充実エコーが見られ、ドップラーにて血流信号が認められた。

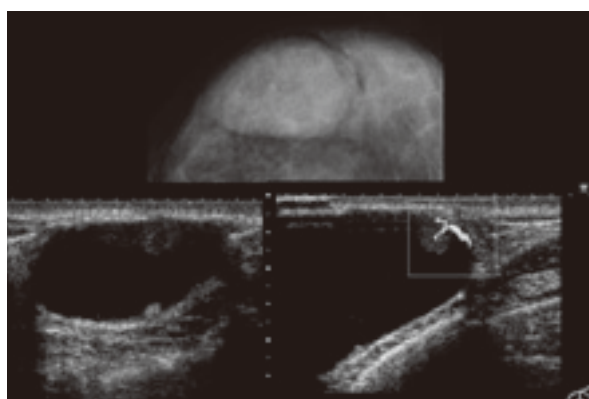


図4：嚢胞内乳頭腫

**Case2. 髓様癌 (図5~6)**

MMGでは形状は楕円形で境界明瞭な高濃度腫瘍として認められ、USでは境界部は明瞭粗糙、内部エコーは極低エコー、後方エコーは増強し前方境界線の断裂が見られた。また、ドップラーにて血流信号が認められた。病理画像では大型で細胞質が明るい癌細胞が増殖し、周囲にリンパ球浸潤を伴っている。

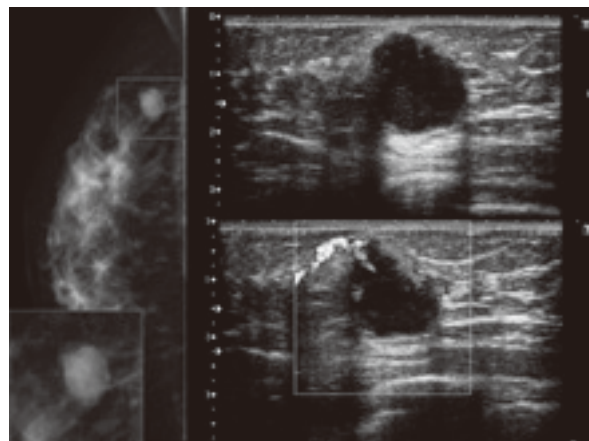


図5：髓様癌のMMG・US画像

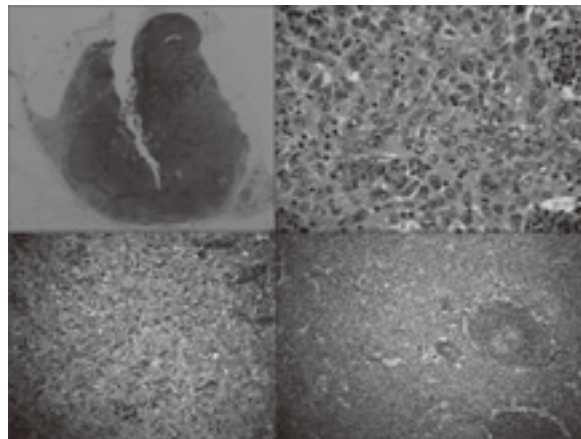


図6：髓様癌の病理画像 (ルーペ像・拡大像)

微細分葉状・微細鋸歯状の腫瘍として鑑別が挙がる病変は良性であれば線維腺腫や葉状腫瘍等が考えられ、悪性であれば充実腺管癌・粘液癌・髓様癌等が考えられる。

**Case3. 充実腺管癌 (図7~8)**

MMGでは形状は円形で微細分葉状の高濃度腫瘍として認められ、USでは楕円形で境界部は明瞭粗糙、内部エコーは低エコー、後方エコーはやや増強した腫瘍として描出された。また、ドップラーにて血流信号が著明に認められ、前方境界線の断裂も見られた。病理画像では、充実性の浸潤癌巣が圧排・膨張性に発育し、比較的明瞭な境界を示していた。また、ルーペ像とUS画像を比較すると、形状が一致している事が分かる。

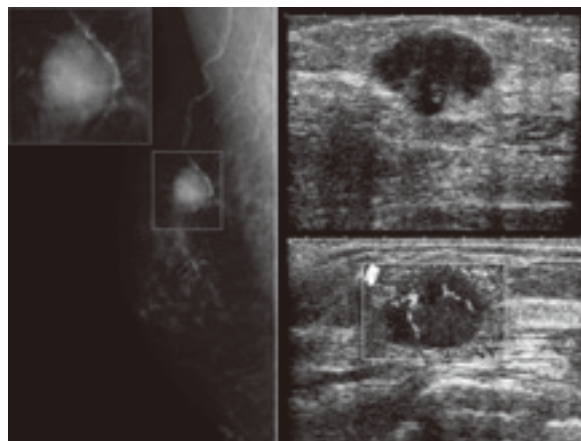


図7：充実腺管癌のMMG・US画像

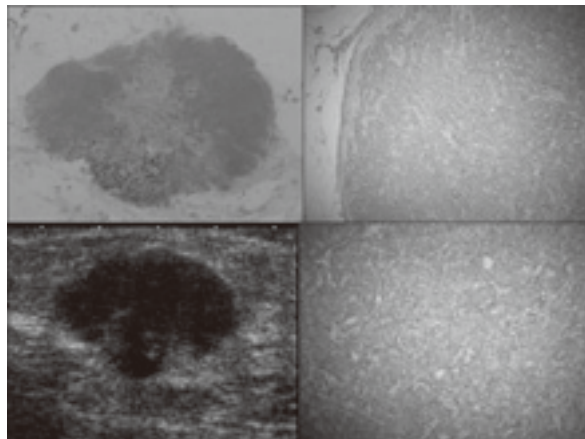


図8：充実腺管癌の病理画像（ルーペ像・拡大像）

**Case4. 粘液癌（図9～10）**

MMGでは形状は円形で微細分葉状の高濃度腫瘍として認められ、USでは円形で境界部は明瞭平滑、内部エコーは等～低エコー、後方エコーは増強する腫瘍として描出された。他、境界線の断裂は見られず、エラストグラフィではある程度の硬さ（FLR：11.6）を持つ腫瘍であった。USで粘液癌に特徴的な所見は後方エコーの増強と高い内部エコーレベルであり、後方エコーに関しては粘液の吸収散乱減衰が少ない為、他の充実性腫瘍と比べ後方エコーは増強する。病理画像では、粘液湖の中に癌細胞の集塊が浮遊する組織像を呈する。この粘液量とその中に浮遊する癌細胞の割合によって内部エコーおよび後方エコーは変化する。

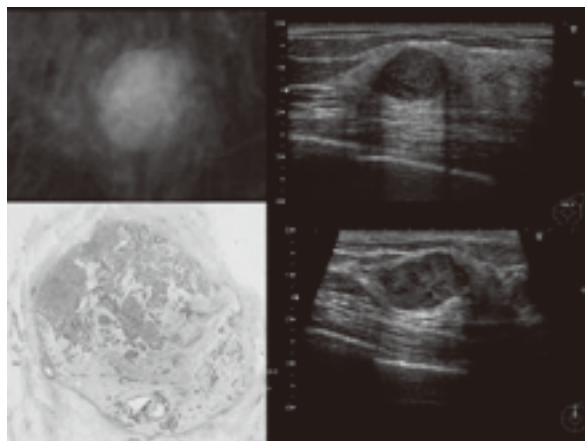


図9：粘液癌のMMG・US・病理画像（ルーペ像）

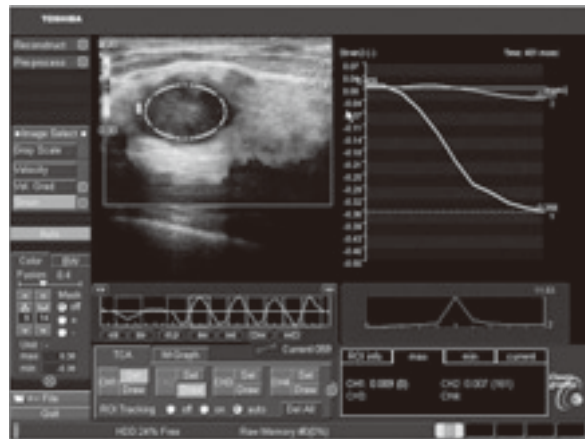


図10：粘液癌のエラストグラフィ解析画像

境界不明瞭の腫瘍として鑑別が挙がる病変は良性であれば線維腺腫等が考えられ、悪性であれば硬癌・乳頭腺管癌等が考えられる。

**Case5. 硬癌（図11）**

MMGでは形状は円形で境界不明瞭の等濃度腫瘍として認められ、USでは円形で境界部は明瞭粗糙、内部エコーは低エコー、後方エコーはやや増強する腫瘍として描出された。また、境界線の断裂は見られなかった。病理画像では、索状の癌細胞が間質及び周囲脂肪組織に浸潤する像を示す。この症例では、間質結合織の増殖が少ない為、USでは後方エコーの減衰は見られなかった。このように、硬癌でも内部の膠原線維の増生の程度により後方エコーの減衰に乏しいケースがある。

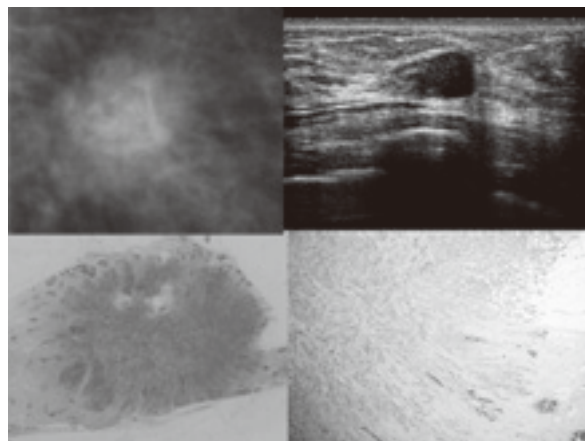


図11：硬癌のMMG・US・病理画像（ルーペ像・拡大像）

スピキュラを伴う腫瘍として鑑別が挙がる病変は良性であれば放射状瘢痕・脂肪壊死・術後瘢痕・硬化性腺症・膿瘍等が考えられ、悪性であれば硬癌・小葉癌等が考えられる。

**Case6. 硬癌 (図12~13)**

MMGでは形状は不整形でスピキュラを伴う高濃度腫瘍として認められ、USでは不整形で境界部高エコー像、内部エコーは低エコー、後方エコーは減衰する腫瘍像が描出された。また、境界線の断裂も見られた。エラストグラフィではスコア5を呈する硬い腫瘍像を示し、境界部高エコー像まで浸潤を示唆する硬さを有していた (図13の矢印)。病理画像では小塊状の癌細胞が間質に浸潤している像が見られる。

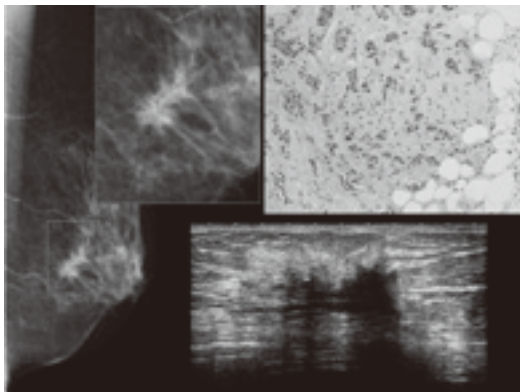


図12：硬癌のMMG・US・病理画像

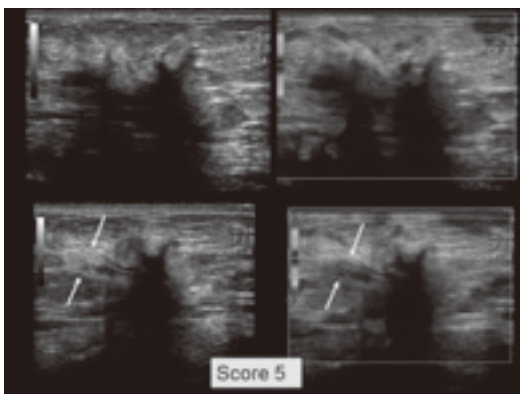


図13：硬癌のエラストグラフィ画像

**Case7. 硬癌 (図14~16)**

MMGでは形状は不整形でスピキュラを伴う等濃度腫瘍として認められ、USでは不整形で境界

部高エコー像、内部エコーは低エコー、後方エコーは減衰する腫瘍が描出された。エラストグラフィではスコア5を呈する硬い腫瘍像を示している。4Dでの冠状断では中心部に引き込まれるようなスピキュラが明瞭に描出された。病理画像では間質成分が多く、小塊状を成した癌細胞が辺縁付近の間質への浸潤を示す像が目立つ。

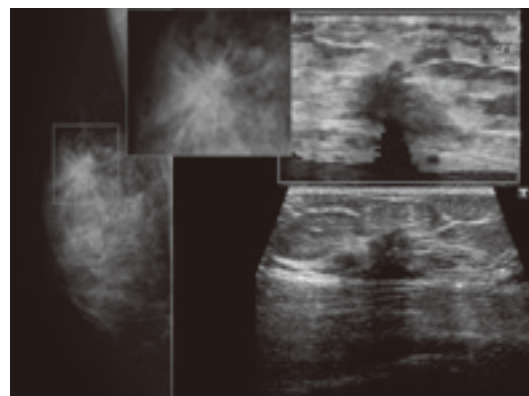


図14：硬癌のMMG・US・エラストグラフィ

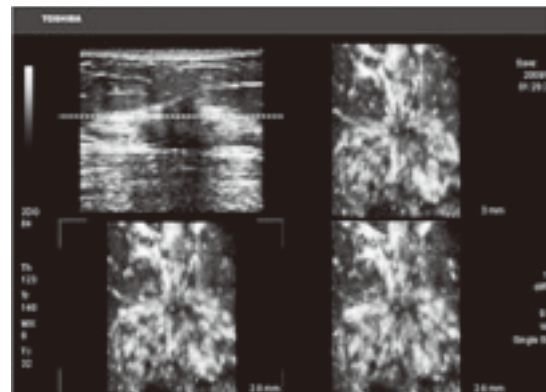


図15：4Dによる冠状断

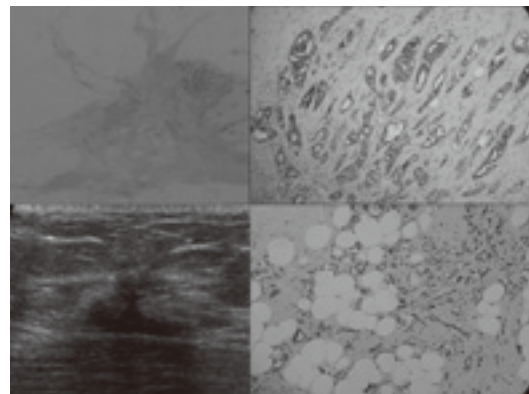


図16：硬癌のUS・病理画像 (ルーペ像・拡大像)



評価困難な腫瘍は乳腺実質と重なりがある腫瘍であればどのような病変でもあり得る。

**Case8. 嚢胞内乳頭腫 (図17)**

MMGでは形状は円形で境界は乳腺と重なり評価困難な等濃度腫瘍として認められる。USでは円形で境界部は明瞭平滑、内部エコーは不均質な嚢胞性、後方エコーは増強する腫瘍が認められた。内部は無エコーで一部に隆起性病変を認め、ドップラーでは血流信号が著明に認められた。また、液面形成 (FFL) も見られた。液面形成は腫瘍からの出血を示唆し、癌である事が高率なので注意する必要がある。

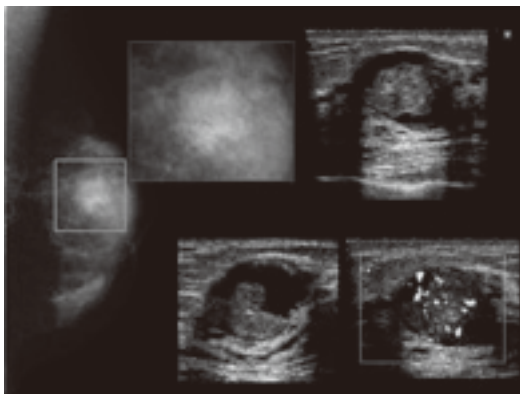


図17：嚢胞内乳頭腫のMMG・US画像

(3) 濃度

(脂肪濃度を含む/低濃度/等濃度/高濃度)

病変の表現をする上で、所見用語の中に濃度 (MMG) とエコーレベル (US) があるが、MMGでの濃度とは、病変と同量の乳腺と比較した場合の濃度 (密度) を示し、濃度の高・低はMMG上で白・黒となる (写真濃度 (黒化度) ではない)。USでのエコーレベルとは、皮下脂肪のエコーレベルとの比較である。

脂肪濃度を含有する腫瘍はほとんどが良性病変で、過誤腫・脂肪腫・乳瘤・oil cyst・リンパ節が挙げられる。

**Case9. 過誤腫 (図18)**

MMGでは形状は楕円形で境界明瞭の脂肪濃度を含有する腫瘍として認められる。USでは楕円形で

境界部は明瞭平滑、内部エコーは等～高エコーが混在、後方エコーは不変の腫瘍像で外側陰影が認められた。病理画像では周囲との境界明瞭な被膜を有する腫瘍を形成し、全体が脂肪腫様でその中に少量の乳腺組織を含む腺脂肪腫 (adenolipoma) の形態であった。

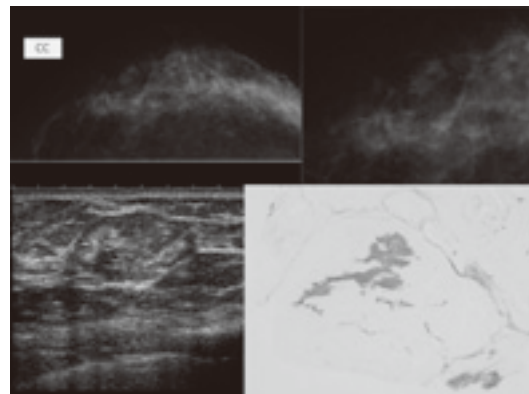


図18：過誤腫のMMG・US・病理画像 (ルーペ像)

**Case10. 脂肪腫 (図19)**

MMGでは形状は楕円形で境界明瞭の脂肪濃度を含有する腫瘍として認められた。USでは楕円形で境界部は明瞭平滑、内部エコーは等エコー、後方エコーは不変の腫瘍であった。

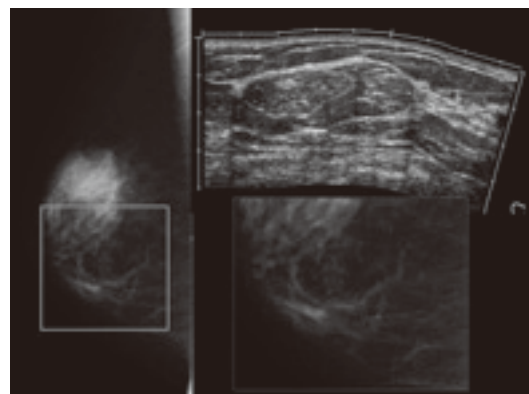


図19：脂肪腫のMMG・US画像

低濃度～等濃度腫瘍は良性病変では、嚢胞・乳管内 (嚢胞内) 乳頭腫・線維腺腫・葉状腫瘍等が挙げられ、悪性ではDCISや乳頭腺管癌・小さな硬癌等が挙げられる。

**Case11. 乳管内乳頭腫 (図20~22)**

MMGでは形状は円形で境界明瞭平滑な等濃度腫瘍として認められる。USでは円形で境界部は明瞭平滑、内部エコーは等エコー、後方エコーは不変の腫瘍で外側陰影が見られた。通常、このような等エコー腫瘍はUSでの描出が困難であり、外側陰影や後方エコーの増強または減衰等のアーチファクトを頼りに病変を発見し、適宜、高周波数プローブに切り替えて病変の描出能を向上させる等の工夫が必要である。エラストグラフィではスコア3 (FLR: 2.2) 程度の柔らかい腫瘍として描出され、病変部の存在はBモード画像よりも客観的に捉える事ができる。病理画像では周囲との境界明瞭な腫瘍を形成し、乳頭状の増殖を伴っている。このような乳頭状病変 (構造) は後方散乱をきたしやすく、エコーレベルが上昇する為、等~高エコーレベルとなる事が多い。

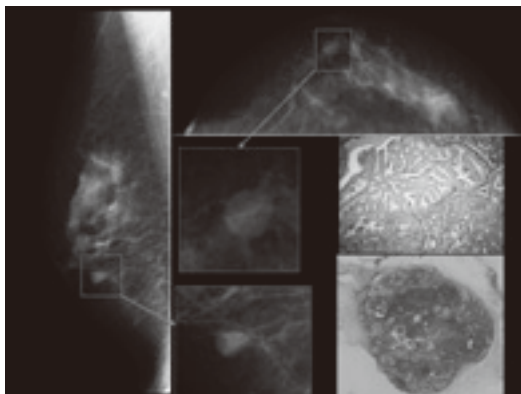


図20: IDPのMMG・病理画像

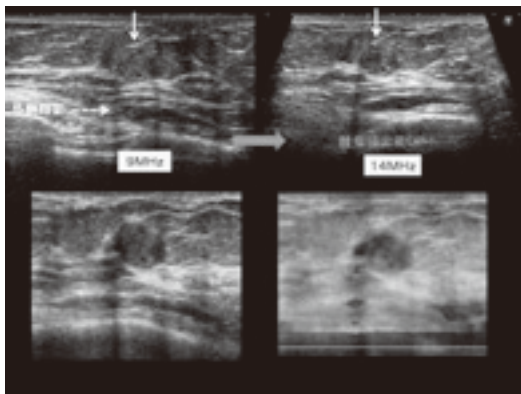


図21: IDPのUS画像

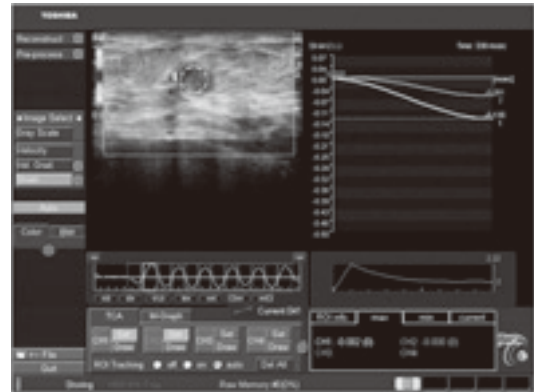


図22: IDPのエラストグラフィ解析画像

**Case12. 葉状腫瘍 (図23~25)**

MMGでは形状は分葉形で境界明瞭平滑な等濃度腫瘍として認められる。USでは分葉形で境界部は明瞭平滑、内部エコーは低エコー、後方エコーは増強する腫瘍像であった。ドップラーでは血流信号が見られ、エラストグラフィではスコア2程度の柔らかい腫瘍として描出された。USでは葉状腫瘍は、しばしば液体が貯留した裂隙 (スリット状) を形成する事がある。病理画像では間質の増生が見られ、腺成分が引き伸ばされ葉状構造を形成していた。

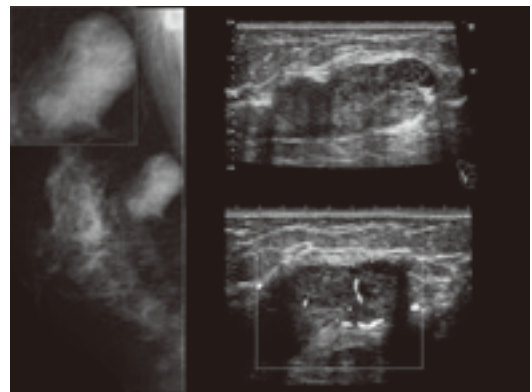


図23: 葉状腫瘍のMMG・US画像

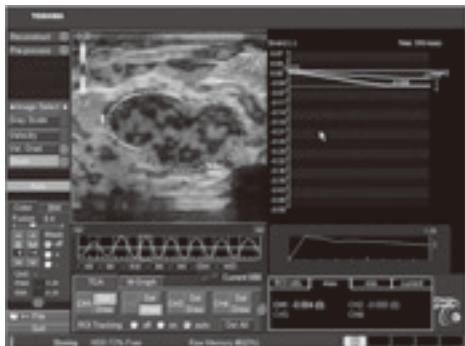


図24：葉状腫瘍のエラストグラフィ画像

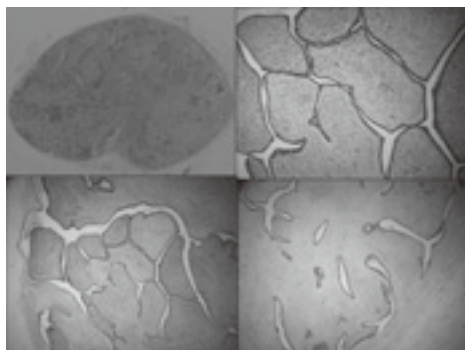


図25：葉状腫瘍の病理画像（ルーベ像・拡大像）

**Case13. 硬癌（図26～27）**

MMGでは形状は不整形で境界はスピキュラを伴う等濃度腫瘍として認められ、多形性・区域性の石灰化も見られた。USでは不整形で境界部は不明瞭、内部エコーは低エコー、後方エコーは減衰する腫瘍像で微細点状高エコーも複数見られた。病理画像では、小塊状の癌細胞が間質に浸潤する像が見られるが、中心部は間質成分のみで癌細胞は辺縁に集中していた。また、周囲にDCIS (Comed type) の石灰化も見られた。

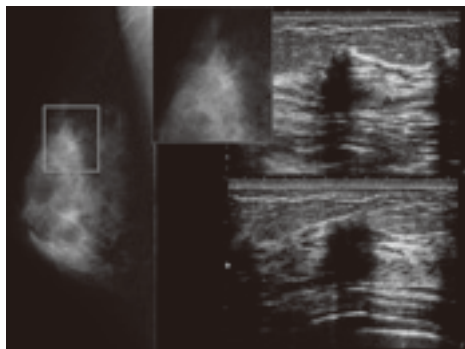


図26：硬癌のMMG・US画像

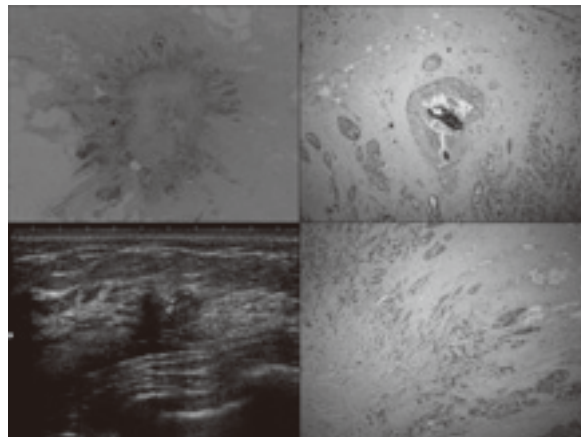


図27：硬癌のUS・病理画像（ルーベ像・拡大像）

**Case14. 硬癌（図28～29）**

MMGでは形状は多角形で境界は微細鋸歯状の等濃度腫瘍として認められ、USでは円形で境界部高エコー像が見られ、内部エコーは低エコー、後方エコーは不変であった。病理画像では、索状の癌細胞が見られ、小塊状の癌細胞が間質及び周囲脂肪組織に浸潤しており、USでの境界部高エコー像とMMGでの微細鋸歯状の所見はこの脂肪への浸潤が高度な事が成因となっている。このように、小さな腫瘍でも境界部高エコー像が見られた場合は癌の可能性があるので注意する。

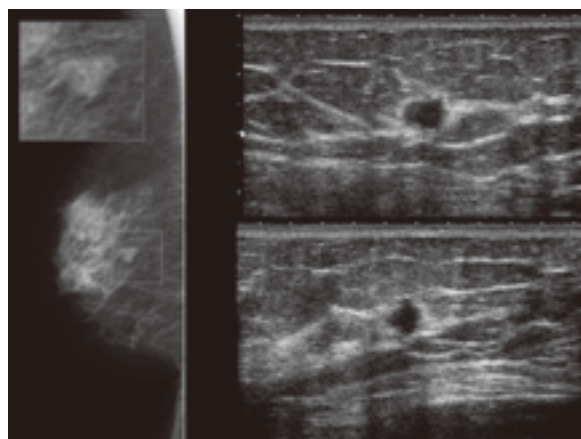


図28：硬癌のMMG・US画像

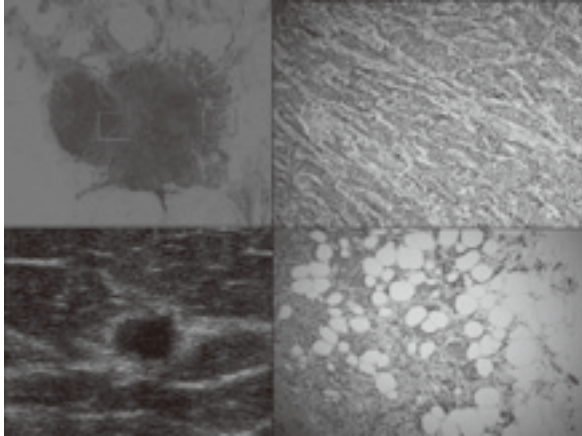


図29：硬癌のUS・病理画像（ルーベ像・拡大像）

高濃度腫瘍は良性病変では、脂肪壊死・膿瘍等が挙げられ、悪性では乳癌全般が挙げられる。

**Case15. 乳頭腺管癌 (図30~31)**

MMGでは形状は不整形で境界は微細鋸歯状の高濃度腫瘍として認められ、多形性の石灰化が区域性に見られた。USでは不整形で境界部は明瞭粗糙、内部エコーは低エコー、後方エコーは不変な腫瘍像が描出された。内部には高輝度点状エコーが複数見られ、ドップラーにて血流信号を認めた。病理画像では、comedo typeの石灰化が見られ、ほとんどがDCISで占められているが、一部浸潤像が見られ乳頭腺管癌の診断となった。

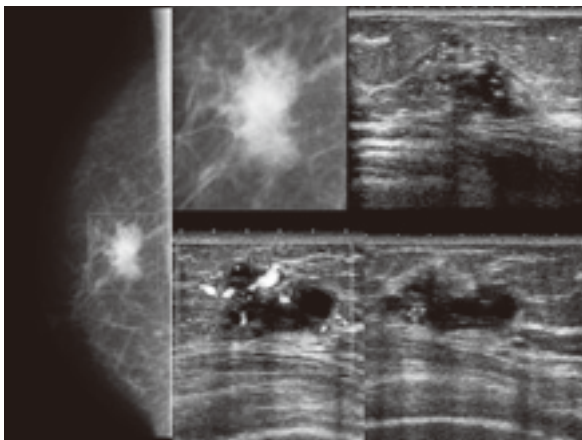


図30：乳頭腺管癌のMMG・US画像

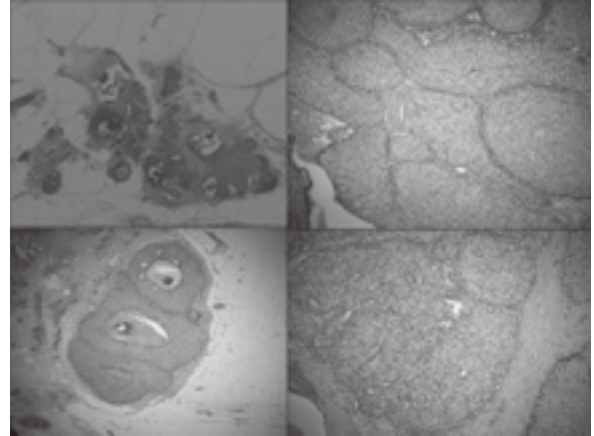


図31：乳頭腺管癌の病理画像（ルーベ像・拡大像）

**Case16. 硬癌 (図32~33)**

MMGでは形状は不整形で境界は不明瞭の高濃度腫瘍として認められた。USでは不整形で境界部高エコー像が著明に見られ、内部エコーは低エコー、後方エコーは減衰する腫瘍像が描出された。病理画像では、索状・小塊状の癌細胞が間質に浸潤し、辺縁は脂肪組織への浸潤が著明に見られ、この部位で後方散乱 (back scattering) が生じて境界部高エコーが著明に見られたと思われる。MMGでも境界が不明瞭となった成因はこの脂肪組織への浸潤である。

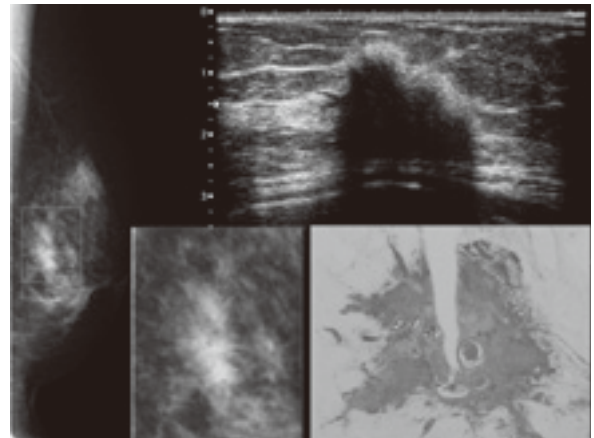


図32：硬癌のMMG・US・ルーベ画像

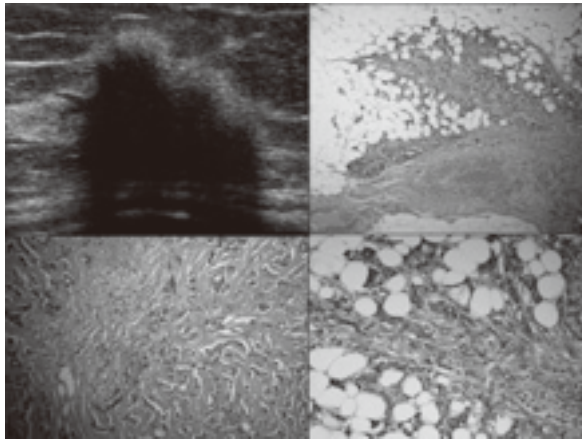


図33：硬癌のUS・病理画像（拡大像）

～STEP UP！腫瘍の描出能について～  
 <USがMMGよりも描出に優れる腫瘍>

(1) 皮下に近い小腫瘍

(ルーチン撮影の方向で接線に位置する場合)

**Case17. 充実腺管癌>乳頭腺管癌（図34～36）**

A-C領域中心付近・B-D領域中心付近に位置する皮下に近い小腫瘍は、MMG（MLO撮影）ではちょうど接線方向となってしまう、黒とびして病変部が描出されにくい（図34）。しかし、USでは脂肪層に突出した形で円形で境界部は明瞭平滑な腫瘍が明瞭に描出された。また後方エコーは不変、内部エコーは極低エコーであり、一見、エコーレベルがかなり低く嚢胞のように見えたが、走査方向を変えてよく観察すると、乳腺組織に足を出すような低エコー域も見られた。このようなケースでは安易に嚢胞と決めつけずに、フォーカスを腫瘍にしっかり合わせて高周波プローブにてあらゆる角度から形状を観察する事が重要である。エラストグラフィでは小さいながらもスコア4（FLR：5.1）を呈する硬い腫瘍である事が分かる。病理画像ではUS画像と同様に乳腺内から頭を出す形で円形の腫瘍を形成していた部分は充実腺管癌であり、乳腺内に足を出していた部分は乳頭腺管癌であった。

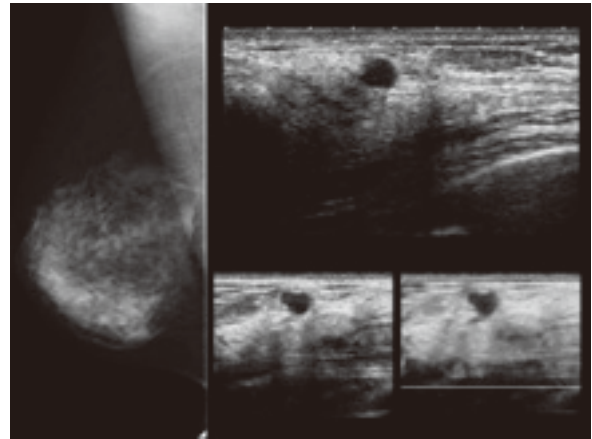


図34：硬癌のMMG・US・エラストグラフィ画像

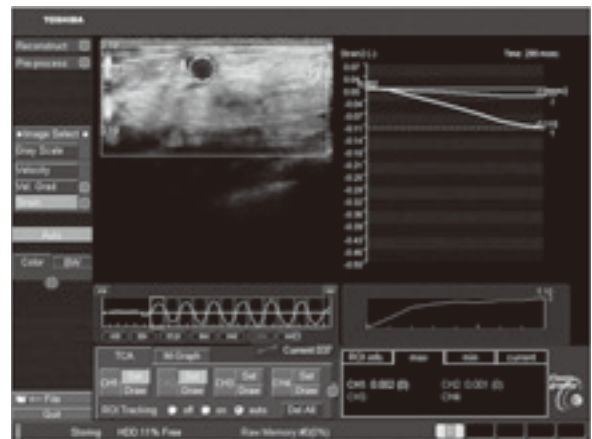


図35：硬癌のエラストグラフィ解析画像

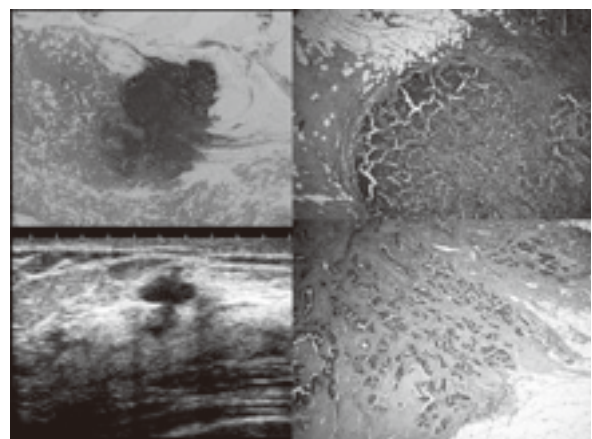


図36：硬癌のUS・病理画像（ルーベ像・拡大像）

(2) MMGで乳腺と重なる小腫瘍

**Case18. 硬癌>乳頭腺管癌（図37～38）**

MMGでは明らかな異常所見は見られず、USでは不整形で縦横比の高い低エコー腫瘍として描出

され、後方エコーは減衰していた。エラストグラフィではスコア3程度のやや硬い腫瘍であった。病理画像では、索状・小塊状の癌細胞が間質に浸潤する硬癌の像と、腺腔を形成する乳頭腺管癌の像を示した。このケースのように小さくても縦横比が高い縦長の腫瘍や後方エコーが減衰する腫瘍は要注意である。

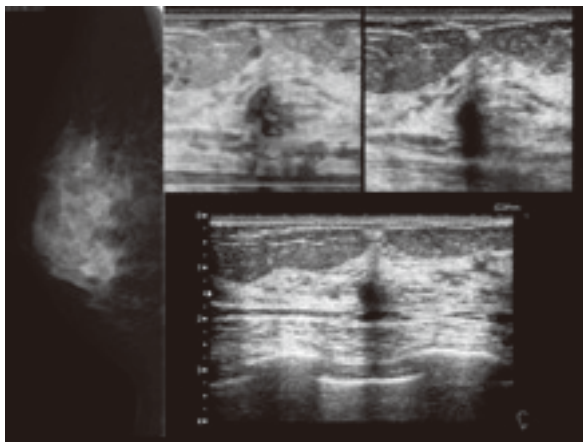


図37：硬癌＞乳頭腺管癌のMMG・US・エラストグラフィ画像

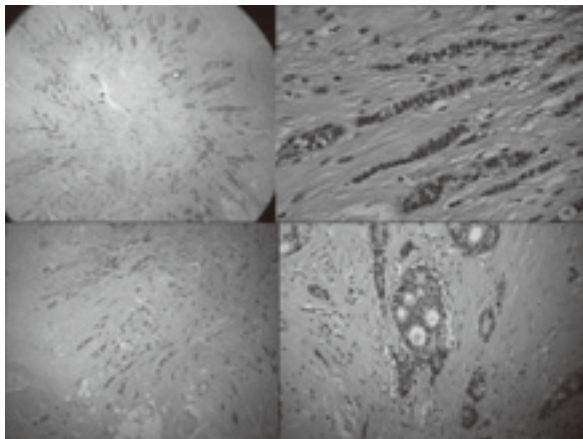


図38：硬癌＞乳頭腺管癌の病理画像（ルーペ像・拡大像）  
(3) 淡く小さな腫瘍

Case19. 硬癌 (図39~41)

MMGでは円形で微細鋸歯状の淡い小さな等濃度腫瘍が描出された。ルーチン撮影では見落されそうな位置に存在するが、しっかり追加撮影を行う事で乳腺との重なりから病変部を分離させたり、辺縁の詳細を描出する事ができた。USでは、構築

の乱れと低エコー域として描出され後方エコーの減衰が見られた。エラストグラフィではスコア4 (FLR:19.1) の硬い病変である事が分かった。病理画像では、間質へ浸潤する硬癌の像が見られた。

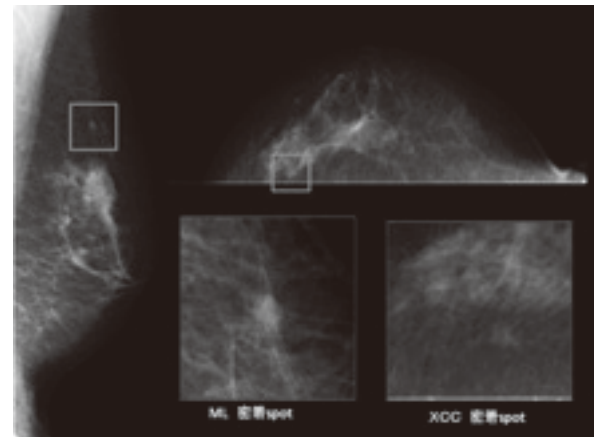


図39：硬癌のMMG像

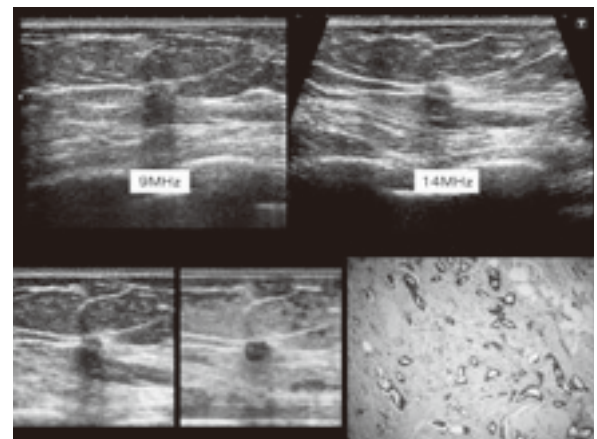


図40：硬癌のUS・エラストグラフィ・病理画像（拡大像）

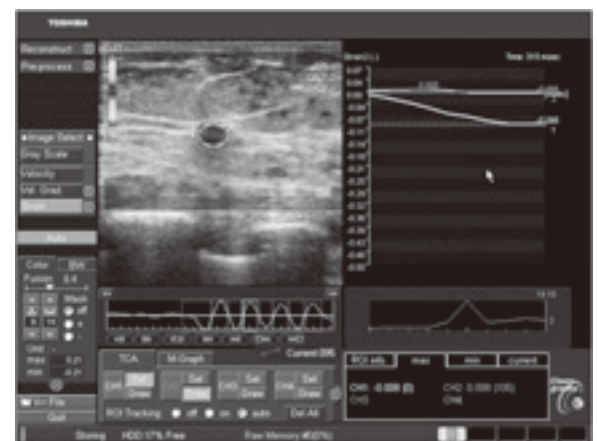


図41：硬癌のエラストグラフィ解析画像

<MMGがUSよりも描出に優れる腫瘍>

(1) 粘液癌

Case20. 粘液癌 (図42~44)

MMGでは分葉形で微細鋸歯状の等濃度腫瘍が見られた。USでは円形で境界部明瞭平滑な等濃度腫瘍が認められた。通常の周波数(9MHz)で行うよりも高周波数(14MHz)で観察する方が境界は明瞭になり、多方向から観察する事で付随する管状構造物の存在も明確となった。病理画像では、粘液湖を形成し、内部に癌細胞が浮遊する粘液癌が主体で、末梢側・乳管側に軽度の乳管内進展があり、DCIS (Solid type) の領域が見られた。

粘液癌の典型とされる腫瘍像の周囲に、比較的広範な乳管内病変を認める事があるので腫瘍の周囲にも着目しなければならない。

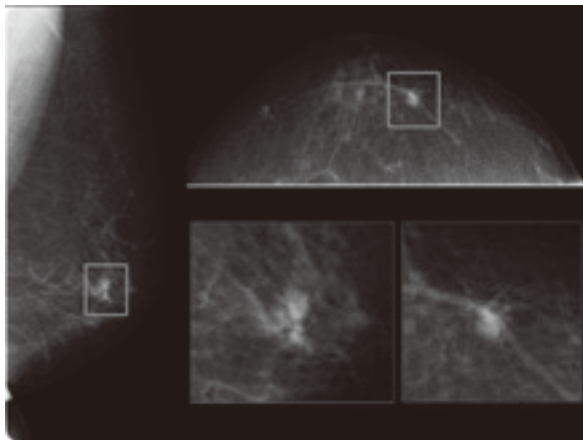


図42：粘液癌のMMG画像

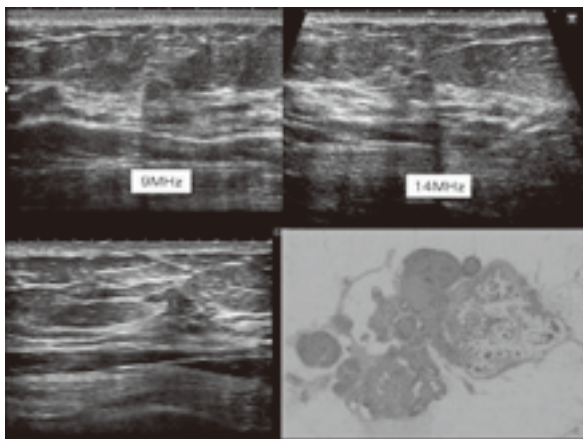


図43：粘液癌のUS・病理画像 (ルーベ像)

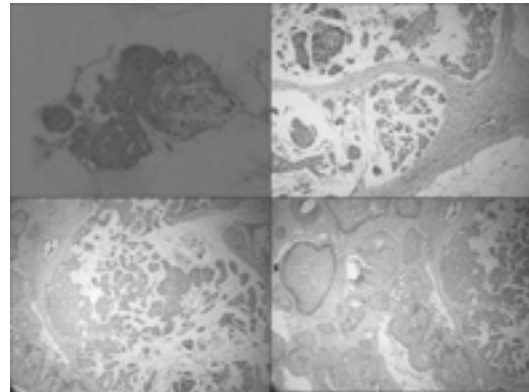


図44：粘液癌の病理画像 (ルーベ像・拡大像)

(2) 乳管内乳頭腫

Case11を参照。

<腫瘍のまとめ> (図45~46)

	内型・塊内にも中心部は粒状分葉形で境界明瞭な腫瘍	微細分葉・微細鋸歯状・境界不明瞭な腫瘍	スピキュールを伴う腫瘍
塊状腫瘍の名称	葉状癌・癌性嚢腫・乳癌・DCIS type 2/3/4/5		
塊～葉状癌 (高周波数・多方向から観察によって異なる)	葉状癌・癌性嚢腫・葉状腫瘍 葉管内乳頭腫 (乳管内乳頭腫)		葉状癌 浸潤性小葉癌 放射線癌
葉状癌	葉状癌 癌性嚢腫 癌性リンパ腫 葉状腫瘍	葉状癌 癌性嚢腫 癌性嚢腫 癌性嚢腫	葉状癌 浸潤性小葉癌
			手術療法 放射線療法 内分泌療法 薬物療法

図45：MMGでの腫瘍性疾患の鑑別

後方エコー	縦断型 (縦断型に強く見られる)	中間型 (縦断型に強く見られる)	横断型 (縦断型に強く見られる)
葉状癌			葉状癌
癌性嚢腫	葉状癌 癌性嚢腫 浸潤性小葉癌	癌性嚢腫	癌性嚢腫 浸潤性小葉癌 放射線癌
葉状癌	葉状癌 癌性嚢腫 浸潤性小葉癌 放射線癌	癌性嚢腫 葉管内乳頭腫 浸潤性小葉癌 放射線癌	癌性嚢腫 浸潤性小葉癌 放射線癌
葉状癌		癌性嚢腫・癌性嚢腫	癌性嚢腫
葉状癌	葉状癌 浸潤性小葉癌 放射線癌	癌性嚢腫・癌性嚢腫 浸潤性小葉癌 放射線癌	癌性嚢腫 浸潤性小葉癌 放射線癌

図46：USでの腫瘍性疾患の鑑別

2) 石灰化

MMGで描出される石灰化には (1) 明らかに良性石灰化と判断できるものと、(2) 良悪性の鑑別必要とする石灰化が存在する。良悪性の鑑別が

必要な石灰化に関しては (2)-1形態・(2)-2分布について評価する。

(1) 明らかな良性石灰化

(皮膚の石灰化/血管の石灰化/線維腺腫の石灰化/乳管拡張に伴う石灰化/円形石灰化/中心透亮性石灰化/石灰乳石灰化/縫合部石灰化/異栄養性石灰化)

代表的なものについて述べると、石灰乳石灰化は拡張した小葉内に沈殿したカルシウムによるものであり、MMGではCCにて淡い円形の石灰化として描出される事が多く、MLOでは線状・三日月状の石灰化として描出される。USでは小葉胞内に沈殿したカルシウムが高エコー像として描出される事が多い。

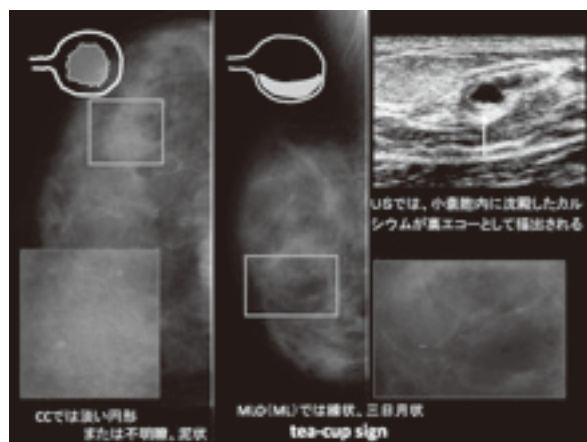


図47：石灰乳石灰化のMMG・US像

線維腺腫の石灰化は陳旧性の線維腺腫で、典型的なものは粗大でポップコーン状を呈する。USでは低エコー腫瘤内に石灰化が高輝度エコー像として描出され、石灰化の後方エコーは消失する。大きなものは上面に円弧状の高輝度エコーが見られ、後方エコーは消失するので腫瘤自体が描出されない。また注意しなければならないのはポップコーンを形成する前の石灰化であり、MMGでは多形性に見えるので良悪性の鑑別が必要となる。USでも石灰化があまり小さいと後方エコーの減衰や消失が見られない事があるので腫瘤の形状等をよく観察する必要がある。

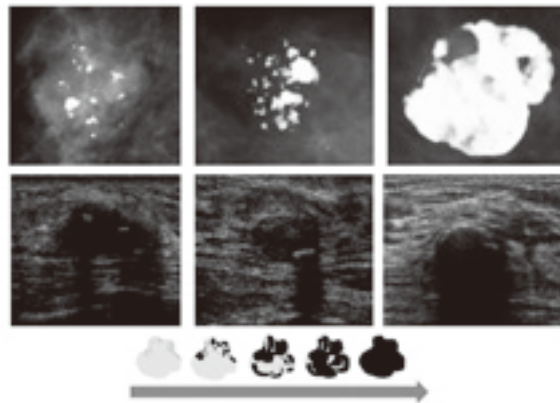


図48：線維腺腫の石灰化

(2) 良悪性の鑑別を必要とする石灰化

(2)-1石灰化の形態

- a. 微小円形石灰化
- b. 淡く不明瞭な石灰化
- c. 多形性あるいは不均一な石灰化
- d. 微細線状・微細分枝状石灰化

(2)-2石灰化の分布

- a. びまん性・散在性
- b. 領域性
- c. 集簇性
- d. 線状
- e. 区域性

石灰化の形態からは石灰化の発生機序を推定し、分布からは癌の乳管内進展である可能性を推定する。石灰化の成因には間質型と分泌型と壊死型があり、間質型は前述の線維腺腫の石灰化に代表される間質の硝子化によるものであり、良性の石灰化として考えられる。MMGで微小円形や淡く不明瞭な石灰化として描出されるものは主として分泌型であり、多形性あるいは不均一な石灰化や微細線状・微細分枝状の石灰化として描出されるものは壊死型石灰化である事がほとんどである。分泌型の石灰化は良悪性どちらの病変にも見られる為、形態だけで判断せずに分布に着目する。

また壊死型の石灰化はほとんどが悪性である。(壊死型の石灰化も起こり始めは淡く不明瞭で、

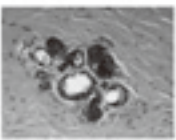




徐々に多形性となり、典型は微細線状・分枝状になる)

USでは石灰化単独での描出が不得意であり、粗大なもの以外は、拡張乳管内や腫瘤内、低エコー域に伴う高輝度点状高エコーとしてのみ描出が可能である。また、このようなケースはMMGでは背景乳腺濃度の上昇を伴う石灰化や腫瘤内の石灰化として描出されるものである。

### 分泌型の石灰化

- 分泌物の結晶化による石灰化で乳管・腫瘍腺管等の管腔内に局在
- MMGでは微小円形、歪く不規則な石灰化が代表的
- USでは拡張乳管を伴うか、低エコー域を形成していなければ描出が難しい
- 悪性ではDCIS(篩状型・低乳頭状・平坦型など)・乳頭腺癌等の管腔内に見られる
- 良性では、産卵・閉塞性腺症、硬化性腺症、乳管拡張症、乳腺症等に見られる
- シュウ酸カルシウムが多い

分布が重要!

図49：石灰化の特徴（分泌型）

### 壊死型の石灰化

- 癌細胞の壊死による乳管内の壊死物質への石灰沈着
- MMGでは多形性あるいは不均一な石灰化、微細線状・微細分枝状石灰化として描出
- USでは低エコー域内に存在するechogenic spotとして描出される事が多い
- ほとんどが悪性石灰化⇒DCISの固癌型(comedo type)・乳頭腺癌
- リン酸カルシウムからなる


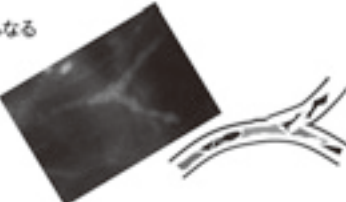



図50：石灰化の特徴（壊死型）

分布に関しては病変が腺葉に沿った分布であるものかが推定できる。MMGやUSでびまん性や領域性、両側性に同様の所見が見られる場合は乳腺症等の良性の可能性が高く、MMGでは2方向の写真を見れば一目瞭然であるが、USでは分布を意識したプローブ走査（放射状走査等）を行い観察しないと分布については判断できない。

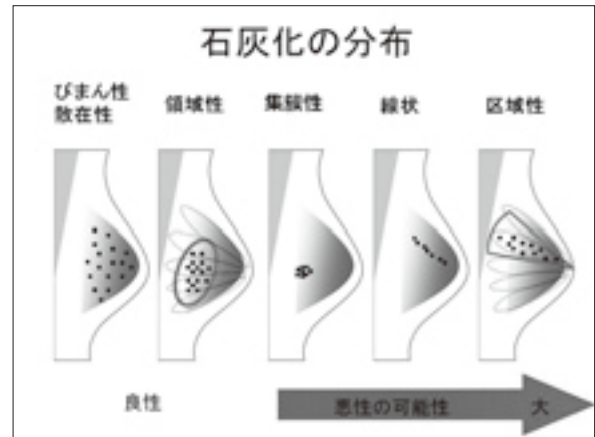


図51：石灰化の分布

#### Case21. DCIS (図52～54)

MMGでは多形性の石灰化が集簇性に分布している。ルーチンMLOでは皮膚に近い部位に石灰化が存在し、やや形態が不明瞭であったが、追加撮影（1.8倍拡大spot）を行う事により、形態が鮮明に描出された。USでは小さな低エコー域が存在し、内部に高輝度点状高エコーが複数描出された。USにおいて、このような病変は通常の走査では病変部はつぶれてしまい描出困難であるが、MMGにておよその病変部位を認識し、圧迫圧を弱めた走査にて描出が可能となる。病理画像では、DCIS (solid type) であった。

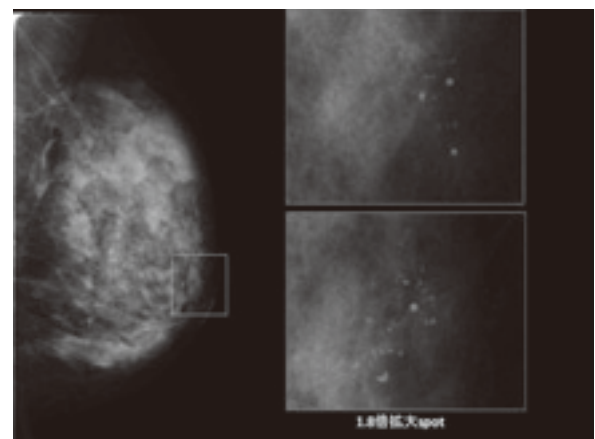


図52：DCISのMMG像  
(右上はルーチンMLO、右下は拡大spot撮影)

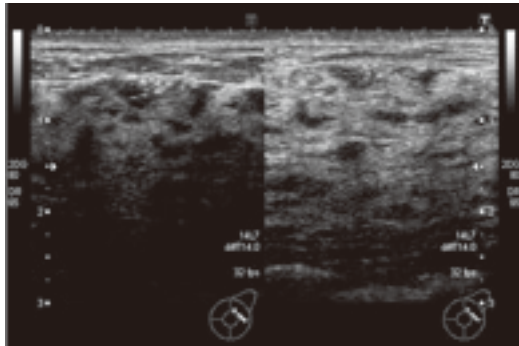


図53：DCISのUS像  
(左図は圧迫弱・右図は通常の圧迫圧)

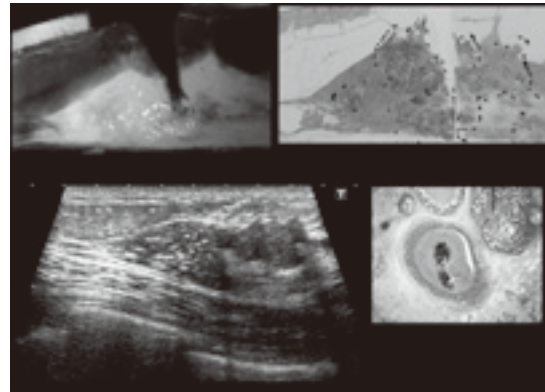


図56：OPE材MMGとUS・病理画像

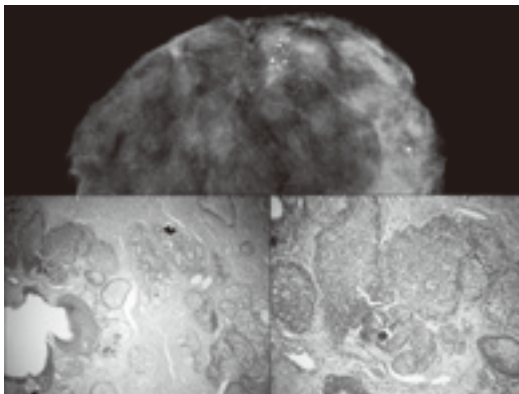


図54：DCISのOPE材MMGと病理画像

**Case22. DCIS (図55～56)**

MMGでは微細線状と多形性の石灰化が区域性に分布し、背景乳腺濃度もわずかに上昇している。

USでは低エコー域が存在し、内部には高輝度点状高エコーが複数描出され、ドップラーにて血流信号も認められた。病理画像では、cribriform typeおよびcomedo typeのDCISであった。

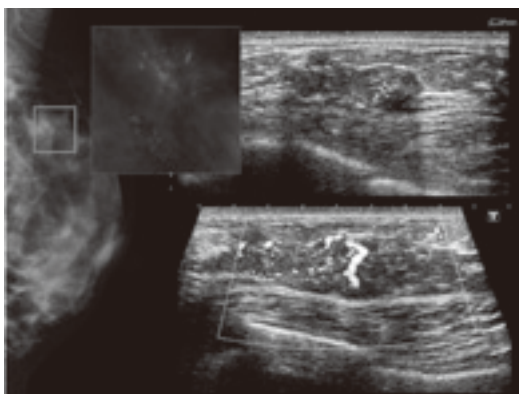


図55：DCISのMMG・US画像

**Case23. DCIS (図57～58)**

MMGでは淡く不明瞭な石灰化が集簇性に分布している。USでは低エコーというよりも等エコーに近い腫瘍像非形成性病変が脂肪内に混入しているように見られ、内部に複数の高輝度点状高エコーが見られた。このような病変もMMGで石灰化の存在と部位を把握していなければ、USでは描出が困難な症例である。近年では装置特有のアプリ（Micro Pure）によって輝度の高い微細構造物（抽出されたもの全てが石灰化ではない）をブルーベースのB-mode画像上に浮き上がらせて視認性を向上させる技術があり、患者への説明をする際に分かりやすく説明でき、大変役立つ機能である。病理画像では分泌型の石灰化を伴うcribriform typeのDCIS像を呈した。

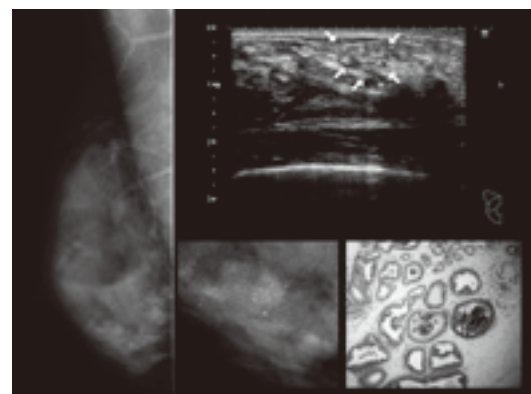


図57：DCISのMMG・US・病理画像

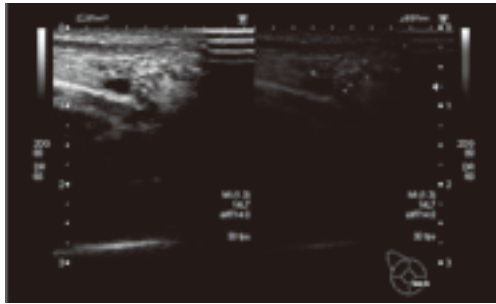


図58：Micro Pureによる石灰化の描出

**Case24. DCIS (図59~60)**

MMGでは微細線状・分枝状の石灰化が区域性に分布し、背景乳腺濃度も上昇している。USでは限局性の乳腺の肥厚を伴う低エコー域が存在し、内部にはよく見ると高輝度点状高エコーが複数描出された。USにて乳腺の肥厚を疑う所見を認めた場合は反対側の同部位の乳腺と比較する事が重要である (図60)。病理画像では、壊死型の石灰化を伴うcomedo typeのDCIS像を呈した。

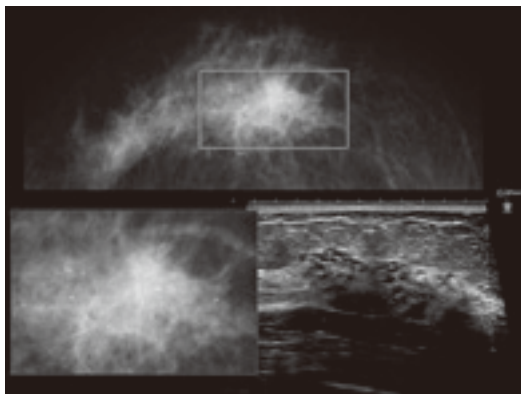


図59：DCISのMMG・US画像

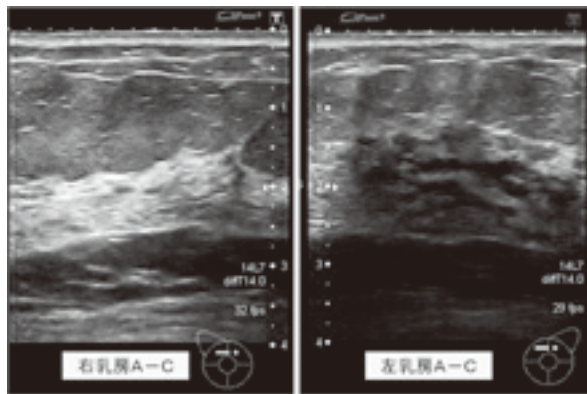


図60：DCISのUS像 (対側乳房との比較)

**Case25. 乳頭腺管癌+硬癌 (図61~65)**

MMGではスピキュラを伴う高濃度腫瘍として描出され、腫瘍内には多形性の石灰化が分布している。USでは不整形の腫瘍像が描出され、内部エコーは低エコー部と極低エコーに分かれ、後方エコーは減衰している。また、高輝度点状エコーも複数認められた。病理画像では、硬癌が主体で一部乳頭腺管癌、乳管内進展があり、DCIS (comedo type) に伴う壊死型の石灰化を認めた。

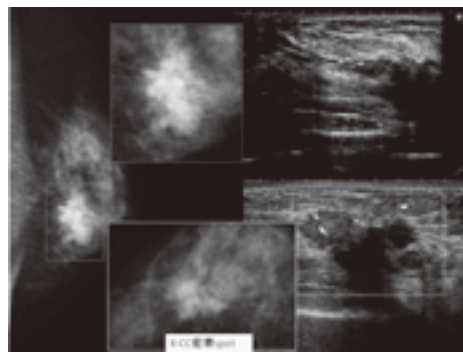


図61：MMG・US画像

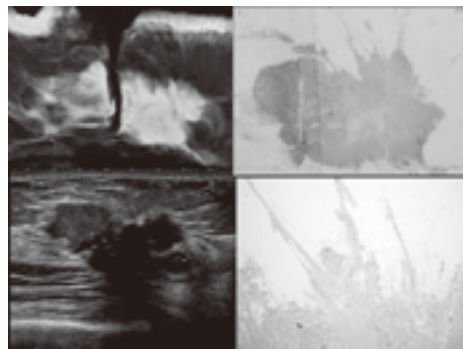


図62：OPE材MMG・US・病理画像

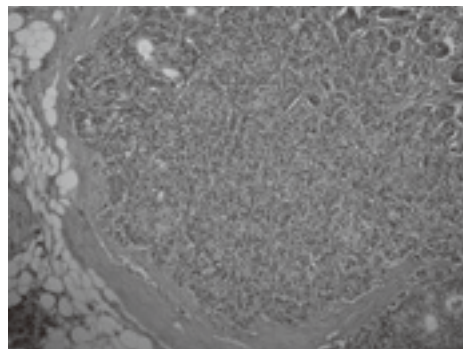


図63：病理画像 (乳頭腺管癌部分)

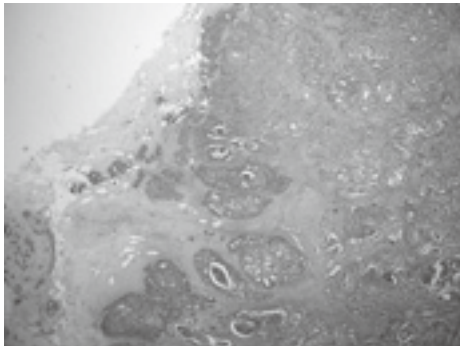


図64：病理画像（DCIS部分）




図65：病理画像（硬癌部分）

**Case26. 乳頭腺管癌（図66～67）**

MMGでは淡く不明瞭な石灰化が区域性に分布し、背景乳腺濃度がわずかに上昇している。USでは低エコー腫瘤を形成し、内部に高輝度点状高エコーを複数認めた。ドップラーにて血流信号も見られた。病理画像では、壊死型の石灰化を伴う comedo typeのDCIS像が主体の乳頭腺管癌であった。OPE材のMMGとUS・ルーペ像が一致している事がよく分かる症例であった。

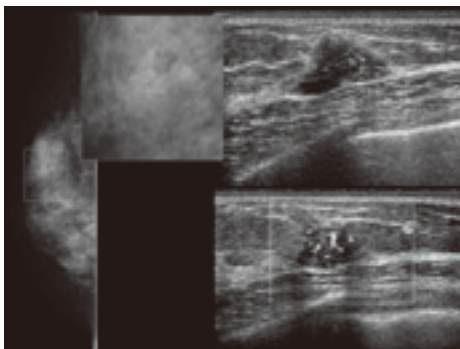


図66：MMG・US画像

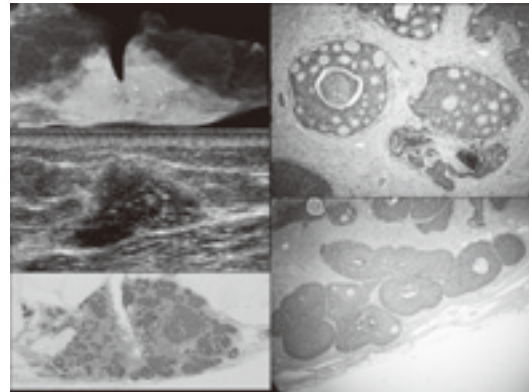


図67：OPE材MMG・US・病理画像

**Case27. 乳腺症（図68）**

MMGでは淡く不明瞭な石灰化が集簇性に分布し、背景乳腺濃度は上昇していない。USでは同部位の乳管内に、よく見ると高輝度点状高エコーが描出された（図68矢印）。病理画像では、乳腺症由来の分泌型の石灰化が描出された。

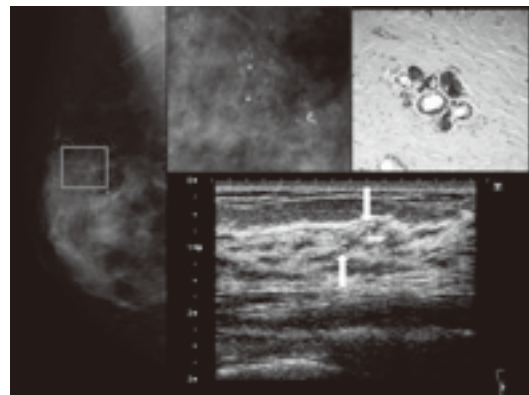


図68：MMG・US・病理画像

3) その他の所見

(1) 乳腺実質の所見 (2) 皮膚の所見 (3) リンパ節の所見に分類し評価する。

(1) 乳腺実質の所見

- a. 管状影・孤立性乳管拡張
- b. 非対称性乳房組織（ABT）
- c. 局所的非対称性陰影（FAD）
- d. 構築の乱れ  
(speculation/retraction/distortion)
- e. 梁柱の肥厚

**Case28. 硬癌+乳管内進展 (DCIS) (管状影)**  
(図69~72)

MMGでは微細分葉形の等濃度腫瘍が描出され、密着spot撮影により、スピキュラと管状影が描出された。USでは不整形な低エコー腫瘍が描出され、後方エコーは減衰、ドップラーにて血流信号が見られた。また、走査方向を変えると、乳頭側と抹消側に伸びる管状構造物が描出され、乳管内進展を疑った。エラストグラフィでは、腫瘍本体と管状構造物は硬い病変である事が分かる。病理画像では、小塊状の癌細胞が間質・脂組組織に浸潤している硬癌の像を呈し、一部乳管内にDCIS (cribriform typeおよびsolid type) の成分が見られた。このように乳管内進展を伴う病変の場合は、MMG・USで得られた画像を基に立体的に病変の構造をイメージして把握しないと進展範囲を捉えにくい。(特にMRIのような明瞭な冠状

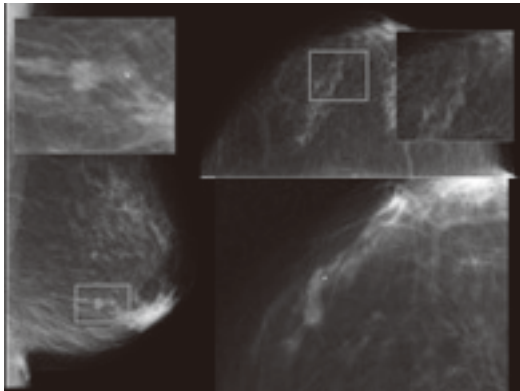


図69：管状影と構築の乱れ

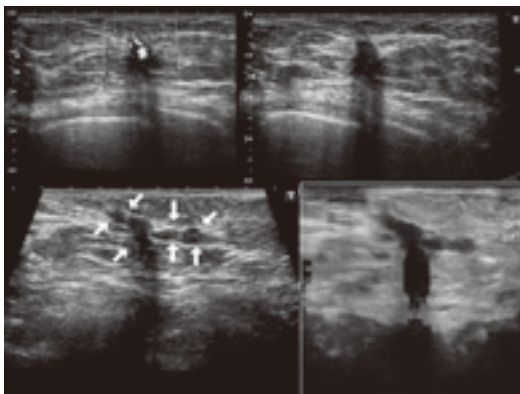


図70：管状構造物と腫瘍のUS・エラストグラフィ

断が得られない為)

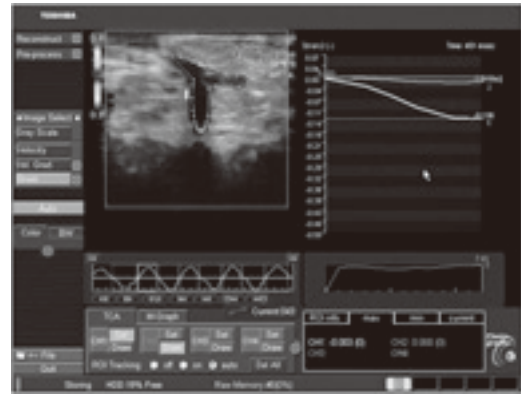


図71：管状構造物と腫瘍のエラストグラフィ解析画像

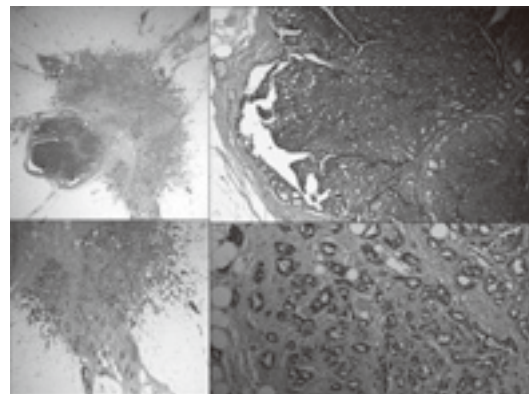


図72：病理画像 (ルーペ像・拡大像)

**Case29. 硬癌 (FAD) (図73~74)**

MMGでは淡い雲のような陰影を呈している。USでは、静止画においては硬癌の特徴的な辺縁高エコー帯や後方エコーの減衰を伴う不整形腫瘍が明瞭に描出されているが、実際に動画像でのスキャンでは、脂肪層に埋もれる形で一瞬、後方エコーの減衰が見られる程度なので病変として認識しにくい症例である。病変の存在が分かればその部位にて多方向から病変部として認識できる最良の断面を圧迫圧等の条件を適宜変えながら記録する事がポイントである。病理画像では間質の膠原線維の増生が目立ち、小塊状の癌細胞が間質および脂肪組織に浸潤する硬癌の像を呈した。

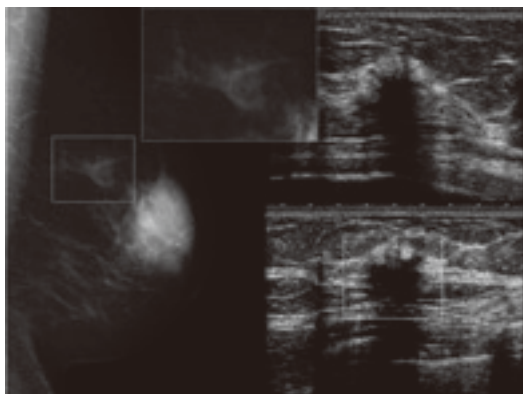


図73：硬癌（FAD）のMMG・US像

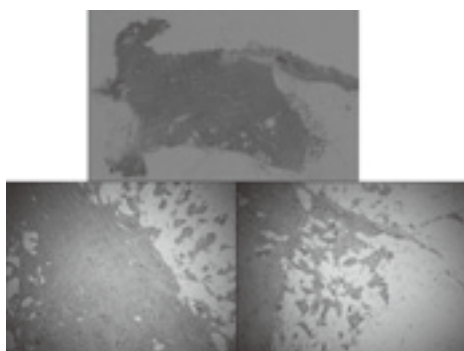


図74：硬癌（FAD）の病理画像

**Case30. 乳頭近傍のDCIS（構築の乱れ）**  
(図75～76)

MMGでは、乳頭近傍で1点に集中するような構築の乱れが見られる。ルーチン撮影よりも密着spot撮影を行う事で、より明確に描出された。USでは、A領域に腫瘤像非形成性病変（低エコー域）が見られた。病理画像では乳腺症の背景にcribriform typeのDCISが認められた。

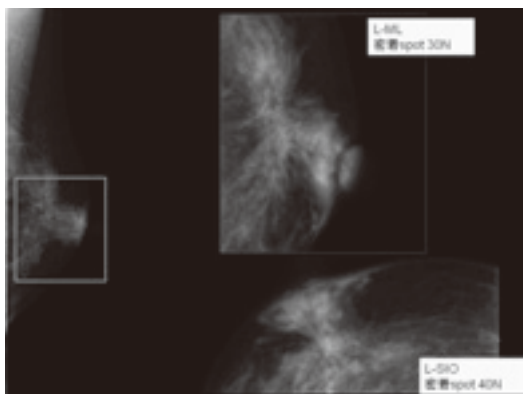


図75：DCIS（構築の乱れ）のMMG

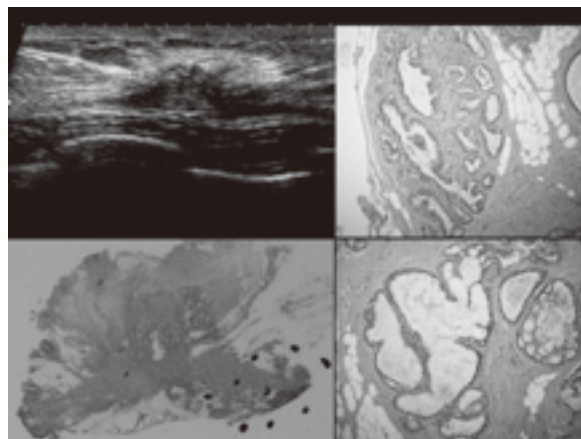


図76：DCIS（構築の乱れ）のUS・病理画像

**Case31. DCIS+硬癌（構築の乱れ）**  
(図77～78)

MMGでは左乳房の乳腺の進展が悪く、distortionとして捉えられる。USでは乳頭直下から抹消方向へ不整な拡張乳管が区域性に見られ、所々内腔に充実エコーが見られた。また、一部に低エコー域を形成していた。このような腺葉に沿った病変は放射状走査が有効である。病理画像ではほとんどがDCIS主体で一部に小塊状の癌細胞が間質および脂肪組織に浸潤する硬癌の像が見られた。

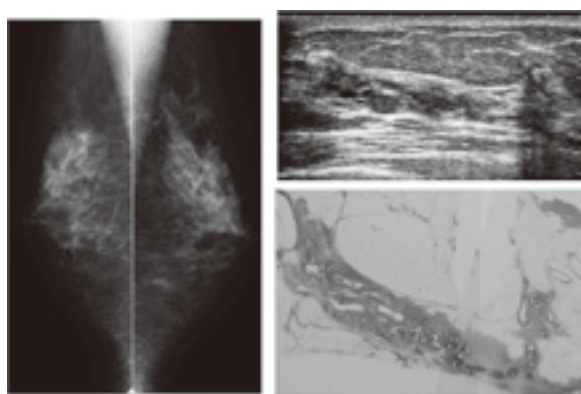


図77：DCIS+硬癌（構築の乱れ）のMMG・US・病理画像

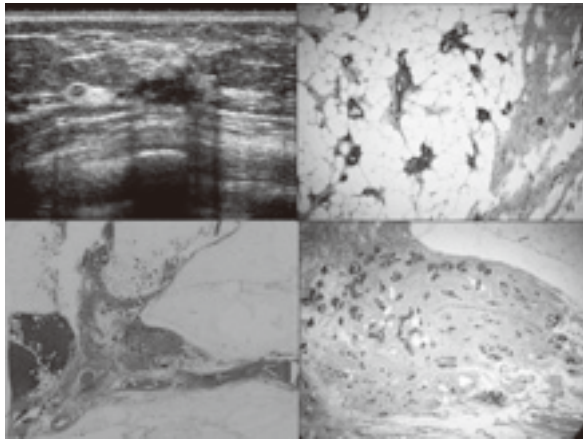


図78：浸潤部のUS・病理画像

**Case32. 小葉癌（構築の乱れ）（図79～81）**

MMGではCC方向では明らかな異常影は認めず、MLO撮影にて構築の乱れとして描出された。USでは境界部高エコーを伴う不整形の低エコー腫瘍が描出され、後方エコーが減衰していた。病理画像では癌細胞が一行に並ぶIndian file patternを呈しており、脂肪組織への浸潤も著明であった。小葉癌は腫瘍細胞同士の接着性が低い為、MMGでは腫瘍影が明らかでない事が多くFADや構築の乱れとして捉えられることが多い病変である。しかし、腫瘍に短軸方向に圧迫する事で濃度が上昇し、腫瘍影として捉える事が可能となるので、USの所見を参考に（本症例ではB-D領域にまたがり、横走査にて長軸となり、縦走査で短軸となるので、ML方向）追加撮影を行うとよい。

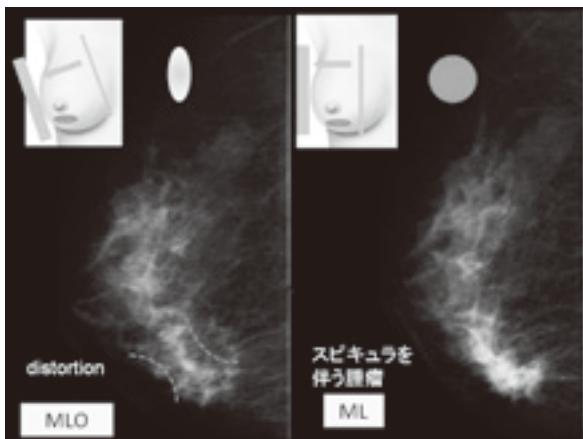


図79：小葉癌のMMG

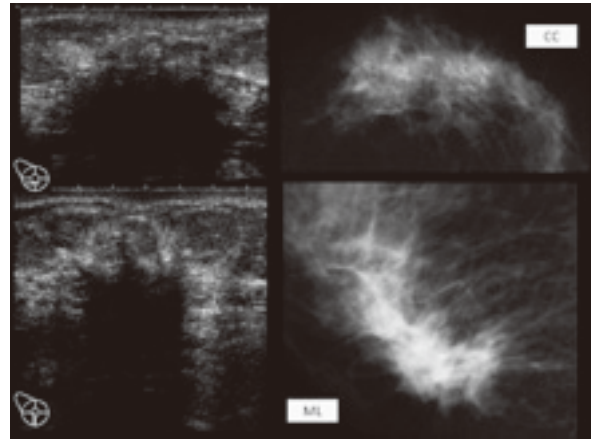


図80：小葉癌のMMGとUS

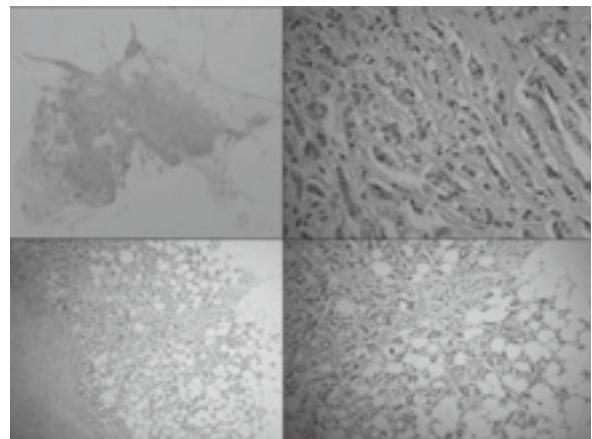


図81：小葉癌の病理画像

**Case33. 炎症性乳癌（梁柱の肥厚）（図82～83）**

梁柱の肥厚は乳腺の線維性隔壁の肥厚で、炎症やリンパ性あるいは静脈性浮腫によって生じる。このような所見をきたす疾患として、リンパ浮腫（炎症性乳癌・乳癌のリンパ節転移によるリンパ管閉塞・悪性リンパ腫・リンパ管拡張）、心不全による静脈浮腫、混合性浮腫（乳腺炎、温存療法後）などがある。

MMGでは右乳房は腫大し、梁柱の肥厚が認められた。明らかな腫瘍影等は見られない。USでは、皮膚の肥厚が著明に認められ、脂肪層のエコーレベルは上昇し、リンパ管の拡張も認められた。

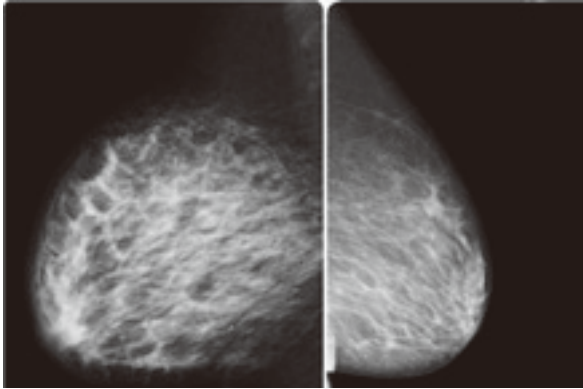


図82：炎症性乳癌のMMG

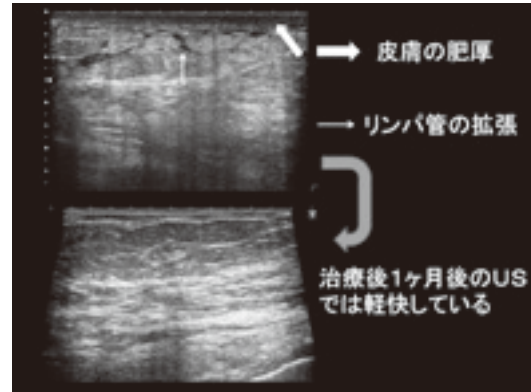


図85：心不全に伴う梁柱の肥厚（US）

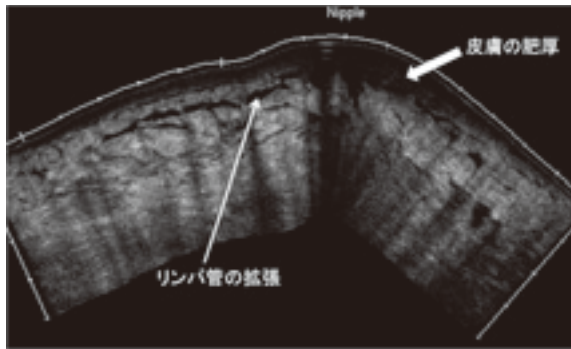


図83：炎症性乳癌のUS

**Case34. 心不全に伴う梁柱の肥厚**  
(図84～85)

MMGでは左乳房に梁柱の肥厚が見られた。USでは両乳房ともに皮膚の肥厚とリンパ管の拡張、脂肪層のエコーレベルの上昇が見られたが、左乳房の方が変化の度合いが著明であり、右乳房は軽微であった。心不全の治療後1カ月経過した時のUSでは明らかな異常所見はなく、症状は改善されていた。

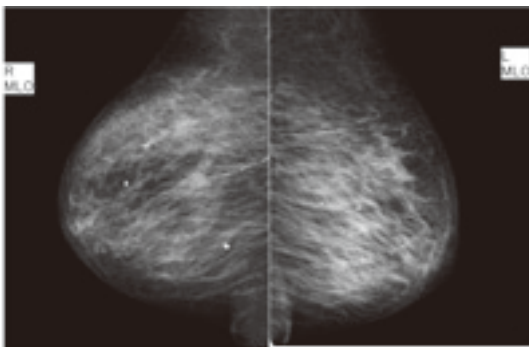


図84：心不全に伴う梁柱の肥厚（MMG）

(2) 皮膚の所見

- a. 皮膚陥凹
- b. 乳頭陥凹
- c. 皮膚肥厚
- d. 皮膚病変

**Case35. 乳頭近傍の硬癌（乳頭陥凹）**  
(図86～87)

MMGでは乳頭近傍にスピキュラを伴う高濃度腫瘍が見られ、乳頭陥凹が見られる。USでは、乳頭近傍から直下にかけて低エコー腫瘍が見られ、周囲の組織を引き込んでいるように見える（矢印）。4Dによる冠状断では、乳頭近傍に腫瘍が見られ周囲を引き込むスピキュラのような構造が描出された。

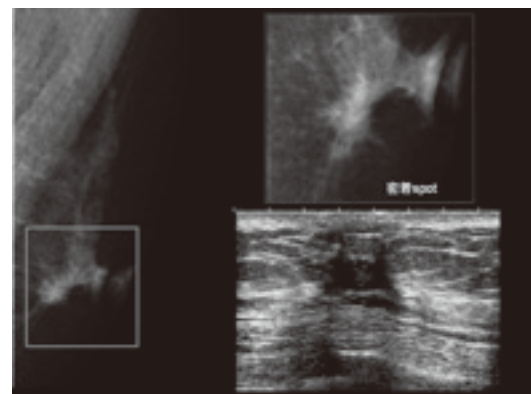


図86：硬癌（乳頭陥凹）のMMG・US



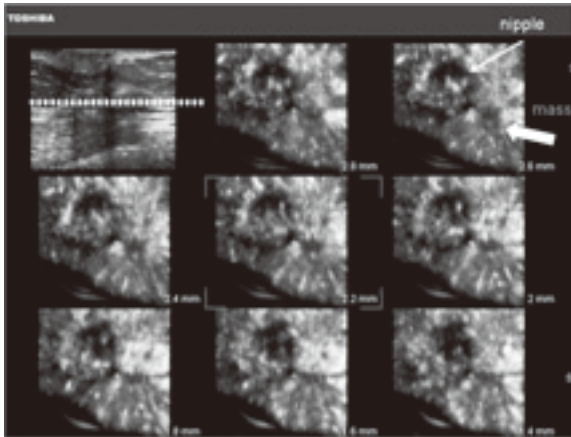


図87：硬癌（乳頭陥凹）の4DUS

(3) リンパ節の所見

- a. 腋窩リンパ節腫大
- b. 乳房内リンパ節腫大

乳癌取り扱い規約では所属リンパ節は大きく腋窩リンパ節（レベルⅠ・Ⅱ・Ⅲ）・胸骨傍リンパ節・鎖骨上リンパ節に分けられる（図88）。MMGでは乳房内リンパ節や腋窩リンパ節の描出までだが、USでは胸骨傍リンパ節や鎖骨上リンパ節まで評価できる。

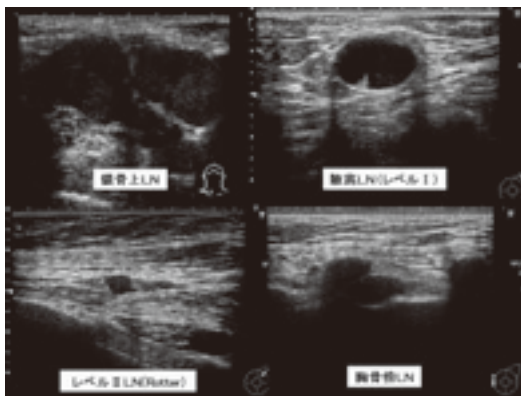


図88：所属リンパ節のUS

リンパ節の腫大を伴う原因は炎症等による反応性腫大と転移性腫大、悪性リンパ腫等がある。

転移性リンパ節はリンパ節門の消失や類円形に近い腫大となる事が多い。ドップラーではリンパ節門を介さずに直接流入される血流が見られる。しかし、小さく、リンパ節門があっても転移している事があるので注意が必要である（図89）。

反応性腫大の場合は、自然経過や抗生剤等による治療後は縮小される事が多い（図91）。

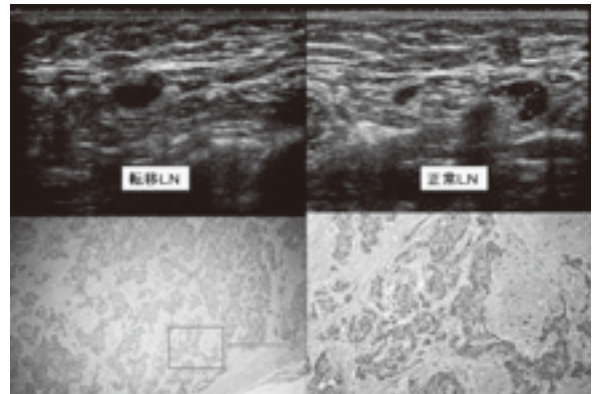


図89：転移性リンパ節と正常リンパ節

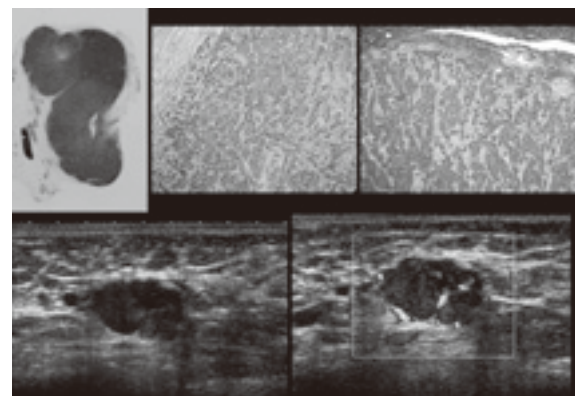


図90：転移性リンパ節

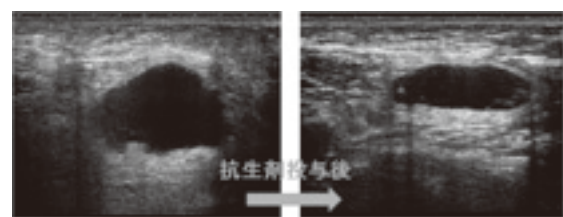


図91：反応性リンパ節

5. USの最新技術（エラストグラフィについて）

超音波診断装置の技術は各メーカーによって様々なアプリケーションが出されているが、近年では組織の硬さを、色をつけて表現するエラストグラフィが多くのメーカーで販売されている。本章ではこれについて述べる。MMGでの硬さ情報は密着spot撮影による圧迫での濃度差で判断しており、柔らかい病変では、圧迫を加えるとほぼ均一につぶれ、写真上では腫瘍と乳腺のコントラス

トが減少し、濃度は均等で背景乳腺組織が残る画像となる。硬い病変では圧迫してもつぶれずに、写真上では腫瘍と乳腺のコントラストが増強し、濃度は中心高濃度に描出される。USでは硬さ情報を得るには今まではdynamic testが有用であったが、これは経験や主観によって左右される事があった。しかし、近年ではオプション機能としてエラストグラフィが行われるようになり、客観的な指標として捉えられるようになった。現在、エラストグラフィの方法には大きく分けて2種類あり、プローブにより外部から圧迫を加える方法には「複合自己相関法」と「組織ドプラ法」があり、超音波によって機械的に圧迫を加える方法には「ARFI」や「SWE」がある。後者はかなり新しい技術であり、エラストグラフィを使用している施設の多くは前者である。当院でも「複合自己相関法」と「組織ドプラ法」を用いたエラストグラフィを用いているのでこれに沿って述べる。エラストグラフィは、腫瘍部分と周囲組織に対する圧迫による歪みの差を画像上の色で表現したものであり、硬癌のような硬い腫瘍は青色、柔らかな腫瘍は周囲組織と同等色（緑）で表現している。描出された画像は、弾性スコア(Tsukuba Elasticity Score)を用いて分類する。脂肪と病変部の硬さの比を表したFLR (fat lesion ratio) も計測し、この比が高い程、硬い病変であると判断できる。

Score 分類	シェーマ	Strain画像	ドモード画像	分類基準
Score 1				ドモードにおける低エコー域全体に歪みが生じる
Score 2				ドモードにおける低エコー域の一部に歪みが生じない
Score 3				ドモードにおける低エコー域の辺縁部にのみ歪みが生じる
Score 4				ドモードにおける低エコー域全体に歪みが生じない
Score 5				ドモードにおける低エコー域とその周辺まで歪みが生じない

図92 : Tsukuba Elasticity Score

## 6. 広がり診断

広がり診断を行う際には、MMG・US・MRIなど全てのモダリティを総合して行うが、USは1枚の画像で全体像が捉えにくい為、常に「病変は一つだけでない！」と思って検査する事が重要である。

### Case36. DCIS+硬癌 (図93~94)

MMGでは左乳房A領域に微細分枝状の石灰化の集簇が見られ、C領域には構築の乱れが見られた。USでは、A領域には後方エコーの消失を伴うSEが見られ、近傍には嚢胞内に充実エコーを伴う腫瘍が見られた。また、C領域には低エコー域が存在し、内部に高輝度点状高エコーが複数認められた。さらに、近傍に不整形の低エコー腫瘍が存在し、後方エコーは減衰していた。病理画像ではA~C領域にかけてDCISが見られ、C領域には硬癌を認めた。MMG・US・病理画像を対比すると、A領域の石灰化の集簇は、USではFA等に見られる粗大石灰化に間違えてしまいそうだが、MMGで同部位を確認すると、微細分枝状の石灰化が集簇しており、悪性を疑う石灰化である事が一目瞭然である。またMMGでは石灰化に目を取られ、構築の乱れに気付きにくいだが、こちらはUSでは低エコー域と腫瘍が描出されており、同部位のMMGを見るとdistortionに気付く事ができる。

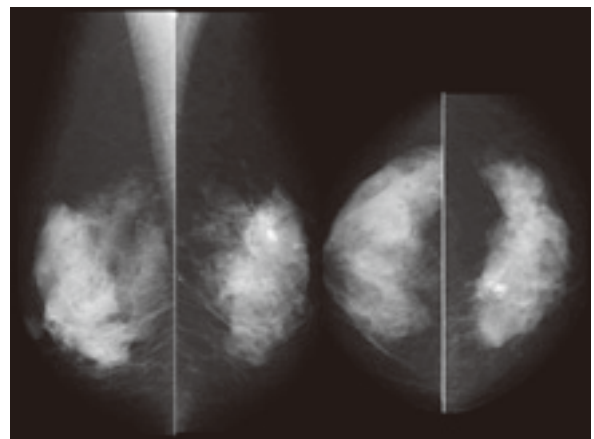


図93 : MMG

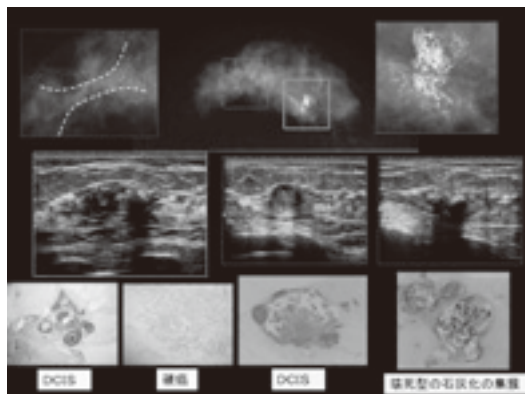


図94：MMG・US・病理の対比

このようにMMG・US双方を併せて評価し、病変の範囲を同定する事が重要である。

**Case37. 重複癌 (図95～96)**

MMGのルーチン撮影では小さな不整形の等濃度腫瘍のみが認められたが、密着spot撮影を追加する事で乳頭直下の腫瘍も描出された。USでは、乳頭直下には低エコー腫瘍が、少し離れた場所に後方エコーが減衰する低エコー域が見られた。病理画像では、病変①（充実腺管癌+乳頭腺管癌）・病変②（硬癌+乳頭腺管癌）であった。この2つの間には乳管内進展等はなく、重複癌が考えられた。このような症例では、一つの病変のみに気を取られると、温存術では取り残してしまう事になるので、注意が必要である。

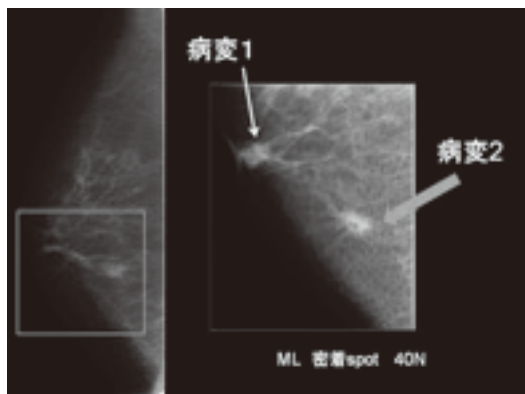


図95：MMG

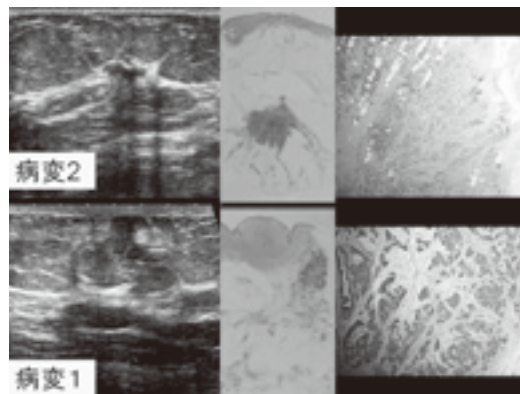


図96：US・病理画像（ルーペ像・拡大像）

**Case38. Second-look US (図97～98)**

最近ではsecond-look USという言葉が学会等によく耳にするが、私自身も実際に外来で超音波検査を行っていて、MRIを施行後に再度術前に行ったsecond-look USにて新たな病変を指摘する事ができた症例を経験しており、被ばくなどのリスクのないUSの役割は非常に大きいと感じる。

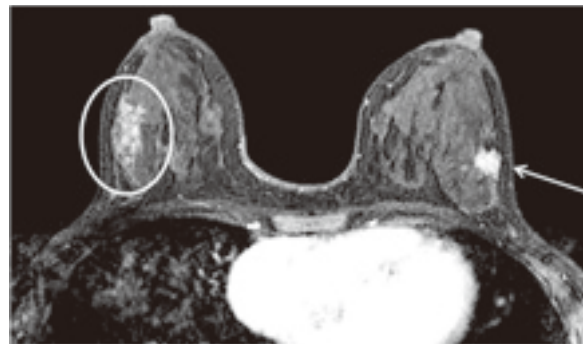


図97：造影MRI矢印は周知の乳癌であったが、対側乳房にも造影される部分が見られた○印

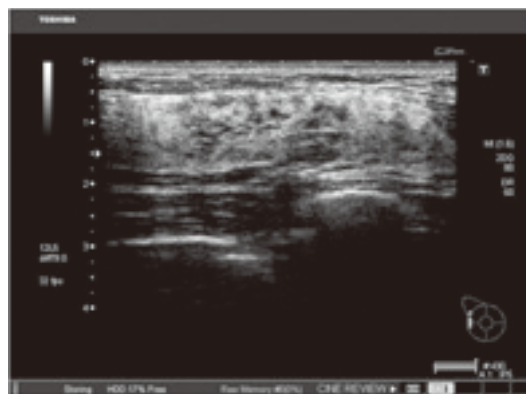


図98：Second-look USにて発見された構築の乱れ

## 7. 検診について

検診には対策型検診・任意型検診があり、前者は各自治体が主導で後者は個人の主導で行われるものである。乳癌検診に関して、国の指針は40歳以上を対象に2年に1回、40～49歳は問診+視触診+MMG (2R)、50歳以上は問診+視触診+MMG (1R)を推奨しているが、実際には自治体によってバラツキが生じている。この指針だと30代は明記されておらず、視触診単独の検診を行っている自治体もある。また、罹患率のピーク年齢である40代に超音波検査を取り入れている自治体もあり、今後の動向に着目し対応していかなくてはならない。

現在、超音波検査による乳癌検診における死亡率減少効果のエビデンスは存在しない為、ガイドラインでは推奨グレードC1となっているが、乳癌検診における超音波検査の有効性を検証するための比較試験 (J-START) が開始されており、その結果次第で、超音波検査を用いた乳癌検診も増加してくると推測される。そのため現在は、実際に放射線技師が携わっていない施設も多いが、放射線技師が超音波検査に携わる機会も増えてくると思われる。乳癌の罹患率と死亡率は上昇傾向であり、明らかな予防法がないため、罹患率の上昇は止められない。しかし、死亡率に関しては欧米との国際比較でもよく取り上げられているように、検診受診率を上げ、適切な (現行ではMMG併用) 方法で検診を行う事で減少させる事ができると思われる。私達技師の役割は漠然と撮影するだけでなく、受診率の向上に関わり、病変の早期発見・早期治療 (QOLの向上) につなげ死亡率の減少に結び付ける事であると考える。

## 8. おわりに

MMG・USに携わる上で私が大切だと思う事を以下に掲載する。

①適切なポジショニング・プローブ走査を行い、

描出範囲を広げる努力をする。

②装置の機能を把握し、適宜撮像条件を変更する。

⇒機器の性能を生かし、病変の描出能をUP!

③病変の臨床症状 (発赤・乳汁分泌 (血性?)・外傷・感染源の有無etc.) の把握。

⇒追加撮影や走査方法の参考にする。

④各疾患 (良・悪性) の典型的な形態学的特徴を組織像と対比しながら理解し、鑑別すべき疾患を列举できるようにする。

⇒病理学的な知識を得て、病変を拾い上げる能力をUP!

⑤一つの病変だけとは限らない!

⇒両側乳癌や違う領域の病変の見落としに注意する。

⑥医師や他職種とのチーム医療を構築し、信頼関係を築く。

⇒他のモダリティ (MMG・US・MRI・病理画像) との比較や患者情報を共有できる環境ができる。

## <参考・引用文献>

- ・マンモグラフィ技術編
- ・乳房超音波診断ガイドライン
- ・乳癌取り扱い規約第16版
- ・実践乳房超音波診断
- ・マンモグラフィによる乳がん検診の手引き (第4版)
- ・臨床と病理のための乳腺疾患アトラス

### [執筆者略歴]

- ・1975年生まれ
- ・技師歴14年
- ・マンモグラフィ撮影認定技師
- ・超音波検査士 (体表・消化器)

## 「乳腺診断における細胞診・針生検」

さいたま赤十字病院  
放射線科 岡田 智子

### 1. はじめに

乳癌は女性のかかるがんの第一位であり、年々罹患数は増加している。

乳腺診断を行うにあたり、医療機器は日々目覚ましい発展を遂げている。乳房用X線装置（以下マンモグラフィ）ではFPD搭載マンモグラフィ装置で画質の向上、最新技術としては断層写真が撮影出来るトモシンセス、3Dマンモグラフィなどの技術が開発され、実際に運用されている。また超音波装置では、Volumeデータを取得する装置や病変の硬さを表せるものまである。さらには、CT、MRI装置など、私たち診療放射線技師が担当をする画像診断が発達したことで、非触知乳癌の発見は増加した。つまり、乳腺診断における画像診断は非常に重要な部分を担っている。

特に、検診は以前、視触診だけを行っている時期もあったが、マンモグラフィや超音波検査の併用により、要精査率は大幅に増加した。基本的に、「疑わしきは疑う」というものが検診である。検診を行っている施設としては、少しでも画像診断上悪性を疑うべく所見があった場合、その患者は要精査となる。つまり、画像診断でも精密検査を行う段階に入るが、画像診断で確実に異常がない、もしくは良性病変と言い切れない場合、病理診断へと進んでいく。

### 2. 生検 ～細胞診から外科的生検～

乳腺診療における生検というのは、非常に様々な方法がある。なぜなら、乳房が表在臓器であるため生検を行いやすいという点が挙げられる。

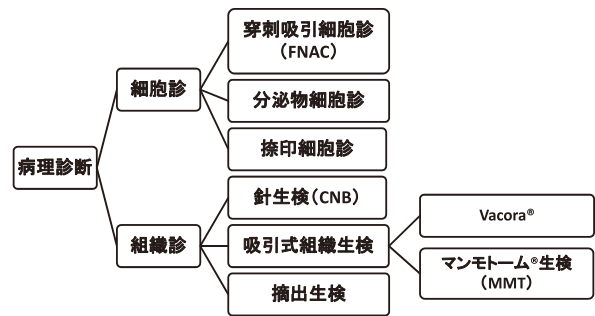


図1：病理診断を得る方法

生検とは、まず大きく分けて細胞診と組織診とがある。

細胞診では、21～24G針の注射器やプレパラートで細胞を採取する。麻酔が不要で、手技としては最も簡便な方法である。患者に対する浸襲も低い。それに対し、同じ様に針を使用して行う組織診では8～14G針の様に非常に太い針を使用し、局所麻酔下で画像ガイドを使用しないフリーハンドと超音波などの画像ガイドを利用する画像ガイド下生検がある。近年、画像ガイド下で組織の一部を採取する、画像ガイド下生検としての手技が確実性、安全面でも推奨されている。

前述したように乳房が表在臓器であるため他の臓器より容易に組織診を行える事、また正診率などの点から、細胞診を施行せずに組織診が第一選択とされるケースも増えている。また、組織診では免疫染色が行いやすいというメリットもあげられる。免疫染色が行える事で、ホルモン感受性などを術前に判定出来る。つまり、術前薬物療法を先行する場合において薬の選択が行いやすい。また手術前に組織判定がわかることで、その組織の種類と画像診断で総合的に判断をし、術式などが

予定のものから変更になる場合もある。例えばマンモグラフィなどでは限局した腫瘍像を呈している病変でも、他の画像診断で広範な乳管内進展が疑われる場合で、組織診の結果と総合的に判断した場合、乳房温存術を予定していた場合でも乳房切除術に変更になる場合がある。

手術前に画像診断と病理診断を総合的に判断することは非常に重要になってくる。




図2：針の太さ

## 2-1 細胞診

細胞診には、(1) 穿刺吸引細胞診 (2) 分泌物細胞診 (3) 捺印細胞診がある。

### 2-1-1 穿刺吸引細胞診 (FNA, FNAC : Fine Needle Aspiration Cytology)

21~24G針を用い、超音波 (以下US) ガイド下で細胞を採取する。代表的な適応症例としては、のう胞性病変が挙げられる。また、所属リンパ節転移の有無のために、リンパ節転移が疑われる場合、USガイド下でリンパ節細胞診も行う。

### 2-1-2 分泌物細胞診

異常乳頭分泌を認めた場合に行う。適応症例としては、基本的に分泌物を認めた場合は行うことが多い。しかしながら、より悪性を疑う所見の場合は積極的に行う。悪性を疑う所見としては、単孔性、血性、年齢 (高齢な方) などが挙げられる。

### 2-1-3 捺印細胞診

病変にスライドガラスを擦りつけ細胞を採取す

る。適応症例として、Paget病、潰瘍性病変など皮膚所見が見られる場合に行う事がある。

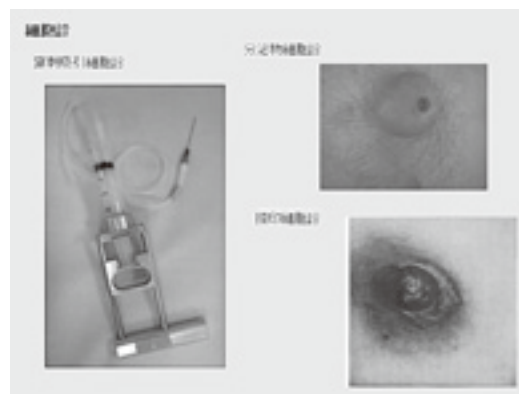


図3：細胞診の種類

## 2-2 組織診

組織診には (1) 針生検 (2) 吸引式組織生検 (3) 摘出生検がある。

### 2-2-1 針生検 (CNB : Core Needle Biopsy)



図4：針生検装置

組織診の中では比較的簡便であり、浸襲性の低い手技である。殆どの場合USガイド下で行われ、18~14G針を用い、専用のキットで行う。局所麻酔を行い、皮膚切開後外筒針を病変の近傍まで挿入し、生検針を外筒針に挿入させる。組織採取方法としてはバネの力を利用し病変を採取する。生検針の内筒の溝に組織が入ったと同時に生検針の外筒が進み、組織をカットするcutting方式が一般的である。そのため検体の挫滅のリスクは高い。

針生検(以下CNB)の適応としては、US下で病変が確認出来る事が大前提だが、その他には細胞診を行ったが悪性疑い、もしくは確定診断が得られなかった場合や、細胞診では確定診断が得られない場合、他の所見で明らかに乳癌であるとはほぼ断定された上で組織型、ホルモンレセプターなどの検索を行いたい場合などが挙げられる。

2-2-2 吸引式組織生検 (VAB: Vacuum-Assisted breast Biopsy system)

吸引式組織生検(以下VAB)を行う専用機器として、マンモトーム(以下MMT)®とバコラ®が現在日本国内では使用可能である。吸引をかけ内筒が高速回転しながら組織を採取する方式に大きな差はない。2つの機器の違いとして、MMT装置が大がかりな作りになっているのに対し、バコラは非常にコンパクトである。またMMTは穿刺針の抜き刺しがなく、一度の穿刺で連続採取が可能である。一方、バコラでは、検体採取の度に内筒針の抜き刺しが必要である。

検体採取量をCNBと比較するとCNB14Gでの検体採取量が一般的に約13mgであるのに対し、同じ14GでもMMT生検では約35mg採取可能である。つまり、約3倍もの検体が1度で採取出来る。またCNBの多くはUSガイド下で行うが、VABではステレオガイド下、USガイド下、MRIガイド下など様々なモダリティ下で行うことが出来る。特に、マンモグラフィ検診が普及し非触知の石灰化病変が多く発見されるようになった。石灰化病変がUS検査で観察可能な場合はUSガイド下も選択肢に入るが、US検査で観察不可能、つまりマンモグラフィのみで観察可能となった場合に古くは経過観察もしくはUSで石灰化の部分に当たる様な所見を探し出しCNBを行う方法や、摘出生検を行うケースもあった。このような背景から見ても低浸襲かつ、マンモグラフィ下で石灰化を確認しながら行うことのできるステレオガイド下VABが石灰化病変に関しては非常に有用である。

つまり、ステレオガイド下VABを行うことで乳房に大きな浸襲を与えずに石灰化のみの病変の良悪性の組織診断が可能となった。

USガイド下VABの適応は、CNBで採取が困難と考えられるものなどの、非常に硬い腫瘍、小さい腫瘍、非腫瘍性病変などが挙げられる。USガイド下VABは吸引をかけている場面がリアルタイムで観察できるため、確実に採取されているという確信を術者が持てるところが非常に大きい。




図5：吸引組織生検装置

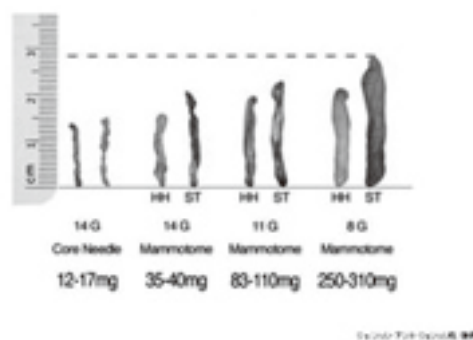


図6：採取組織量の比較

①ステレオガイド下VAB

既存のマンモグラフィ装置にアダプタを装着し座位または、側臥位にて検査を行うUp-rightタイプと、ステレオガイド下のみに使用する臥位形のProneタイプの装置がある。Proneタイプは、患者の乳房に生検針が刺さっている様子など全く見えない利点があるが、装置自体が大型なうえ、ステレオガイド下VABにしか利用できないという

欠点もある。反対に、Up-rightタイプは既存のマンモグラフィ装置にアダプタを装着するだけで利用できるため、設置場所の問題などは回避できる。しかし、施設にマンモグラフィ装置が1台しかない場合、検査中に検体撮影が行えないという欠点や、生検針が患者の乳房に刺さっている様子などをポジショニングによっては患者自身が目の当たりにするというケースもある。既存のマンモグラフィ装置がステレオガイド下VABに使用できるということは、病変の見え方が装置によって異なるということが無くなる。つまり、通常のマンモグラフィ撮影を行って観察されるような淡く不明瞭な石灰化所見なども、同じ様に観察しながらステレオガイド下VABを行える。専用の装置では、検出器が異なるために非常に観察しにくいケースもあり得る。この石灰化までは専用装置でも確認できるなどの指標を持っておくことが望ましい。また麻酔を行った後は更に淡い石灰化の確認が困難な事が多い。麻酔直後、石灰化が観察困難な場合、少しの間麻酔が吸収されるのを待ってから撮影し直すと石灰化が観察可能になる。




図7：ステレオガイド下吸引式組織生検

ステレオガイド下VABを行う代表的な症例としては、一般的にはカテゴリー3以上の石灰化病変である。または、USで確認不可能なマンモグラフィのみで描出されるFAD所見などが挙げられる。しかし、専用装置の場合、既存のマンモグラフィ装置と見え方が異なっている場合、目標と

している石灰化が同定出来ないこともある。

また乳房厚や、石灰化の位置が実際に検査を行う上で非常に重要になってくる。

まず乳房厚に関しては、乳房の厚さが薄すぎる場合、生検針が突き抜けることがある。そのため、当院では乳房厚が薄い患者の場合、後方にパドルを入れるエアギャップ法を行っている。また、その他に工夫としては、局所麻酔時に麻酔で石灰化の近くを膨らませ乳房厚を作るようにしている。



図8：エアギャップ

次に、石灰化の位置において重要になる。当院では外側からのアプローチを第一選択としている。外側からのアプローチは癍痕などが目立ちにくい。そのため、ステレオガイド下VABを行う場合を想定して、マンモグラフィの追加撮影時は必ず拡大のCCとLM撮影を行っている。

②USガイド下VAB

USガイド下VABはUSで確認できる所見に積極的に行っていく。

2-2-3 摘出生検

細胞診、組織診で確定診断が得られなかった場合や、ステレオガイド下生検が行えない施設でMMG上の石灰化病変に関して行われている。生検の中でも、縫合が必要なことから組織診の中では最も浸襲が高い手技と言える。しかしながら、組織診は病変の一部を切り取ってくる様なイメージだが、摘出生検では病変を塊で摘出できるので、組織診では良悪性の判定が難しい病変に対して、診断が行いやすいケースがある。



### 3. 生検と画像の関わり

生検を行うにあたり一番重要になってくるのが、位置情報である。病変が乳房のどこにあるのかが分かるように撮影しなければならない。

マンモグラフィの場合であれば、正しい正面(CC)と正しい側面(MLもしくはLM)撮影が非常に重要である。CC撮影では左右の位置、MLもしくはLM撮影では上下の位置を正確に把握する必要がある。

なるべく追加撮影などを積極的に行い、病変をすべて写すことも非常に大切である。

それによって、病変の広がり診断の情報が増えることも考えられる。

### 4. まとめ

乳腺診断における針生検というのは、乳癌という確定診断を得るために非常に重要な手技となっている。前述の通り、乳房が表在臓器である点から組織診が他の臓器に比べて容易に行えること、傷痕が目立たない手技が女性の立場から考えてみても望まれていること。

このような背景から、今後の乳腺診断において針生検はなくてはならないものとなった。今後、我々診療放射線技師も、それぞれの特徴を知ることによって症例に合わせた手技の選択を医師とディスカッションできることが必要だと思う。そして、その選択が今後の治療方針を左右する可能性があることも覚えておく必要がある。

しかしながら、まずscreening検査で所見を指摘出来なければその患者は生検という次のステップに進むことは殆どないと言ってよい。そのことから、生検における知識も必要であるが、我々診療放射線技師はまず日々の検査の更なる精度を高めて行くことが重要かつ責務であると考えている。

日々の検査の精度を高めることで乳癌という病気で苦しむ患者さんが一人でも減ることを望む。

### 参考文献

乳癌の診断と治療update

編集 五味直哉・山下孝 金原出版株式会社



[執筆者略歴]

技師歴5年

マンモグラフィ担当歴5年

マンモトーム担当歴1年

検診マンモグラフィA認定技師

埼玉県放射線技師会 学術委員

埼玉県放射線技師会第六地区役員

## 各地区勉強会・講習会情報

## 第二地区

平成24年4月19日（木）「平成24年度第1回勉強会」

場所 所沢市保健センター2Fホール

製品紹介「超電導Open Bore MRI 1.5T &amp; 3Tの最新情報」

東芝メディカルシステムズ（株）関東支社 MRI担当 鈴木道貴

一般研究発表 座長 山下隆行（豊岡第一病院）、柴俊幸（所沢ハートセンター）

1、FullFilmless運用8年の経験と今後

和光病院 横島義則

2、第2地区役員施設での震災におけるアンケート報告

原田病院 瀧澤誠

3、非造影MRAでの鎖骨下動脈の描出について

東芝メディカルシステムズ（株）関東支社 MRI担当 宮田知子

テーマ 「当施設の胃Ba検査～検査風景を中心に～」座長 工藤 年男（春日部市立病院）

1、石心会狭山病院 佐藤秋生

2、豊岡第一病院 山下隆行

3、入間市健康福祉センター 宮野博希

平成24年5月17日（木）「平成24年度第2回勉強会」

場所 所沢市保健センター3F会議室（予定）

製品紹介「マンモグラフィFPD～AMULET-f～」

富士フィルムメディカル（株）MS販売促進部 宮野武晴

一般研究発表座長 中邑友香（所沢市市民医療センター）、大西圭一（所沢ハートセンター）

1、MRIやX線の応用の可能性について 国立障害者リハビリテーションセンター 前野正登

2、日立64列CT SCENARIA（シナリア）使用報告 間柴医院 中村雄幸

3、3Dマンモグラフィ技術について 富士フィルムメディカル（株）MS販売促進部 宮野武晴

テーマ 「CASについて」座長 中古安俊（葛西循環器脳神経外科病院）

1、圏央所沢病院 石川雄三

2、順天堂大学医学部附属順天堂医院 斎藤雅志

平成24年6月21日（木）「平成24年度第3回勉強会」

場所 所沢市保健センター2Fホール（予定）

製品紹介「ADCTの撮影技術と最新情報」

東芝メディカルシステムズ（株）関東支社 CT担当 森山和樹

一般研究発表 座長 上野浩輝（石心会狭山病院）、鈴木蔵九（所沢PET画像診断クリニック）

1、shoulder coilに付属するsim deviceの有用性について 石心会狭山病院 小谷野裕也

2、SYNAPSE整形外科計測ソフトウェア OP-Aについて

富士フィルムメディカル（株）MS販売促進部 宮野武晴

3、AIDR 3Dの特徴と特性

東芝メディカルシステムズ（株）首都圏支社 CTアプリケーション担当 壺井美香

特別講演 「乳腺関連の総合画像診断」

イーストメディカルクリニック 石栗一男

## 第三地区

第3回 第三地区 勉強会

日時：平成24年3月22日 19：00～

場所：埼玉医科大学総合医療センター 5階大講堂

内容：平成24年度診療報酬改定について ほか

フレッシュャーズセミナー・平成24年度第14回SARTセミナー申込書

受講申込者氏名(複数人でも結構です)	
勤 務 先	
勤 務 先 所 在 地	〒
勤務先電話番号	
勤務先FAX番号	
技師会会員番号 (未入会の方「未入会」と記入してください)	
Eメールアドレス	

送信先 : 〒331-0812 埼玉県さいたま市北区宮原町2丁目51番地39  
 社団法人 埼玉県放射線技師会  
 FAX 048-664-2733

## —編集後記—

私事ですが、今年娘が保育園を卒園します。長い人生の中での大きな節目のひとつではないかなと思います。この6年を振り返ってみると、一年一年様々な出来事があり、思い出があります。しかし、何と云っても驚くのは著しい成長を遂げた事ではないかと思えます。自分で動けなかったのが、ハイハイが出来るようになり、つかまり立ちを経て歩き始めた。泣くことでしか意思表示出来なかったのが、目で追うようになり、唸るような声を発し、興味がある方向・物を指差すようになり、数々の言葉を覚えしゃべるようになりました。いつまでも赤ん坊だと思っていたら、弟が一人でき、二人でき。するといつの間にかお姉さん意識も芽生え、あまり練習をさせていなかった自転車もいつの間にか補助輪が無くても一人で乗れるようになりました、親の知らぬ間に成長をしているなと思えます。

親として今までの事を思い、これからの事を考えますが、子供を見ている限りではあまり振り返ることなくこれからの事を考えているように感じます。卒園についても、寂しい気持ちというよりは、卒園式が楽しみなようですし、小学校が楽しみでもあり、ちょっぴり不安を感じているようです。本格的に勉強が始まり、いろいろな事を学んでいくのではないのでしょうか。親としてもこれからの子供の成長が楽しみです。

さて、埼玉放射線技師会は60周年を迎えました。今までの60年、諸先輩方の功績を糧にして、今後目指す埼玉県放射線技師会70周年、80周年を支えていければと思います。

(大魔人)

### お詫び

埼玉放射線における誤記に関して

2012年1月号 第60巻 第1号 45 (45) 頁において、以下の誤りがありました。お詫びをし、訂正させていただきます。

各地区勉強会・講習会情報

第二地区「平成24年度第1回勉強会」「当施設の胃Ba検査～検査風景を中心に～」の演者

誤：入間保健センター 宮野 博希

正：入間市健康福祉センター 宮野 博希

### 埼玉放射線 第224号

印刷	平成24年3月6日
発行日	平成24年3月13日
発行所	〒331-0812 さいたま市北区宮原町2-51-39 社団法人 埼玉県放射線技師会 Eメールアドレス sart@beige.ocn.ne.jp HP掲示板・認定者名簿パスワード ユーザー名 sart パスワード saitama
発行人	社団法人 埼玉県放射線技師会 会長 小川 清 編集代表 潮田 陽一
印刷	〒338-0007 さいたま市中央区円阿弥5-8-36 望月印刷株式会社 電話 048-840-2111

### 事務所

〒331-0812

さいたま市北区宮原町2丁目51番39

社団法人埼玉県放射線技師会 技師会センター

電話 048-664-2728 FAX 048-664-2733

Eメールアドレス sart@beige.ocn.ne.jp

事務局長 渡辺 弘

事務員 植松 敏江

勤務時間 9:00~12:00

13:00~15:00

表紙の解説

検診を受け、明るい春を



『印旛沼の夜明け』  
撮影 埼玉社会保険病院 星野 弘 氏

コメント 千葉県内最大の湖沼、印旛沼にて撮影。面積11.55km<sup>2</sup>  
氷点下の寒さの中でしたが、日の出前のブルーアワー（blue hour）の時間帯はとても綺麗です。



〒331-0812 埼玉県さいたま市北区宮原町2丁目51番39  
社団法人 埼玉県放射線技師会  
TEL 048-664-2728  
FAX 048-664-2733  
www.sart.jp  
sart@beige.ocn.ne.jp  
領布価格 1,000円(会誌購読料は会費に含まれる)